Billedanatomi

Michel Bach Hellfritzsch
Overlæge
Røntgen og Skanning, Aarhus Universitetshospital



1

E 2026
Introduktion
Modaliteter
OE
UE

1. Introduktion til billedanatomi
    1. Introduktion
    2. Omtale af pensum
    3. Hjemmesiden
2. Modaliteter
    1. Rtg./CT/UL/MR/Scintigrafi/PET-CT
3. Overekstremiteten
    1. Skulder
    2. Albue
    3. Håndled og håndrod
4. Underekstremiteten
    1. Bækkenet og hoften
    2. Knæleddet
    3. Crus, fodled og fod

2

Formål med forelæsningerne

- Vi vil se på:
  - Hvordan ser normal anatomi ud på:
    - Et røntgenbillede (Rtg.)
    - En CT-skanning (CT)
    - En ultralydskanning (UL)
    - En MR-skanning (MR).
  - Hvordan ser den normal anatomiske variation ud.
  - Forskelle hos børn og voksne samt kvinder og mænd.
  - Som introduktion til de kliniske fag og billeddiagnostik, omtales også patologiske forandringer (sygdomme) når det er relevant.

Michel Bach Hellfritzsch 3

3

Pensum

- Er defineret i makroskopisk anatomi
- En del af de anatomiske strukturer, vil være svære at vise med de radiologiske modaliteter.
- Patologiske forandringer på undersøgelserne vil blive brugt til at illustrere de diagnostiske muligheder – men er selvfølgelig ikke pensum.

Michel Bach Hellfritzsch 4

4

www.radiology.dk

- Noter fra forelæsningerne inkl. supplerende materiale:
  - Kommentarer til billederne
  - Mulighed for selvtest
- Ekstra materiale i form af videoer af MR og CT skanninger fra udvalgte regioner.
- Evt. spørgsmål kan stilles
  - Under forelæsningen
  - Efter forelæsningen
  - På mail: anatomi@radiology.dk

Michel Bach Hellfritzsch 5

5

Supplerende materiale

- På European Society of Radiology (ESR) hjemmeside kan man, **såfremt man har tid og overskud**, finde yderligere informationer
- https://www.myesr.org/education/ebook-for-undergraduate-education-in-radiology/



Michel Bach Hellfritzsch 6

6

Bevægeapparatets anatomi

Kapitel 7: Klinisk billeddiagnostik

Introduktion til billed-anatomi

7

Radiologiske modaliteter



MR skanning



Røntgen optagelse

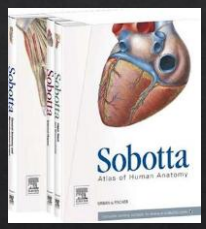



Ultralydskanning



CT skanning

8


MR skanning

Radiologiske modaliteter

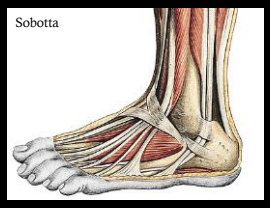
Sobotta


Røntgen optagelse


Ultralydskanning


CT skanning

Michel Bach Hellfritzsch 9

9

Retninger på billeder i radiologi

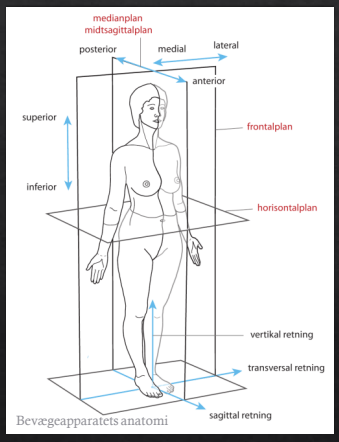



Michel Bach Hellfritzsch 10

10

Retninger på billeder i radiologi

- Billedet ses, som om man stod overfor personen.
- Retninger på aktuelle billede:
  - Medialt-lateralt
  - Cranielt-caudalt – på ekstremiteterne benyttes proximalt-distalt

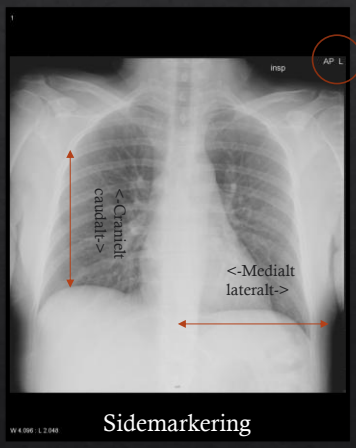

H/Højre/R/Dx V/Venstre/L/Sin

Michel Bach Hellfritzsch 11

11

Retninger på billeder i radiologi

Højre: Dx/H/R

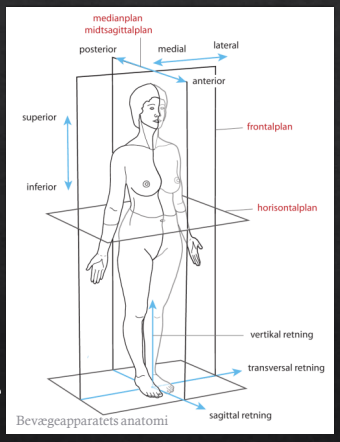

Venstre: Sin/V/L

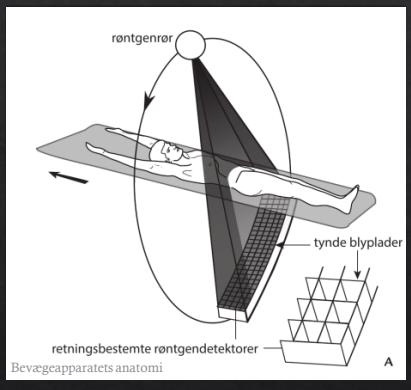

Michel Bach Hellfritzsch 12

12

Retninger på billeder i radiologi

Højre: Dx/H/R

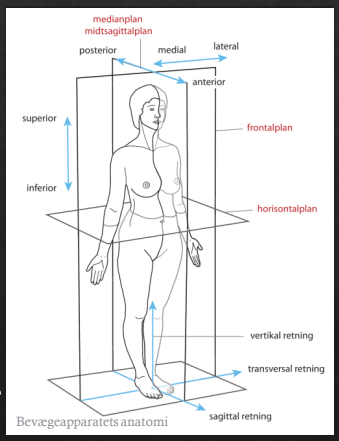

Venstre: Sin/V/L

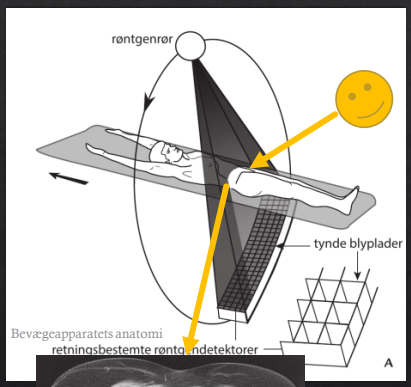

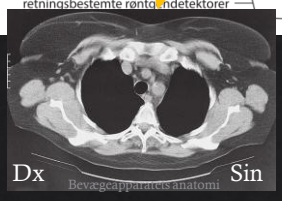

Tværsnit ved CT og MT vender således, at man ser snittet nedefra, her et CT tværsnit.

Michel Bach Hellfritzsch 13

13

Radiologisk billedmateriale

- Persondata: Navn og CPR nummer
- Dato og klokkeslæt
- Retningsangivelse
- Eksponeringsdata (kV, mAs) ved Rtg./CT
- Window/Level ved CT
- Sekvens type og scanparamatre ved MR (STIR, T1, T1fs, T2….)

- Disse oplysninger vil ikke være til stede ved forelæsningerne, idet retning, modalitet og evt. MR sekvens dog (næsten altid) vil være anført.

Michel Bach Hellfritzsch 14

14

MR skanning

Radiologiske modaliteter

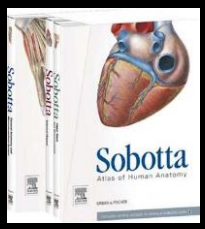



Røntgen optagelse

Ultralydskanning

CT skanning

Michel Bach Hellfritzsch 15

15



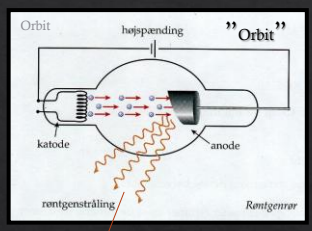



16



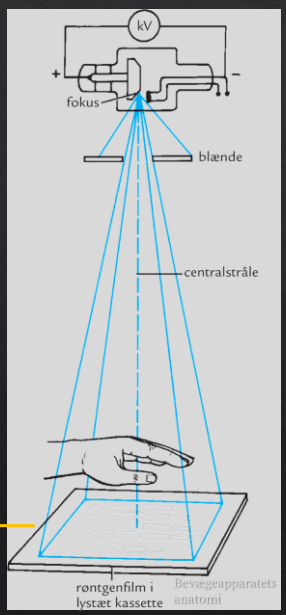



DR detektorer

Canon

17

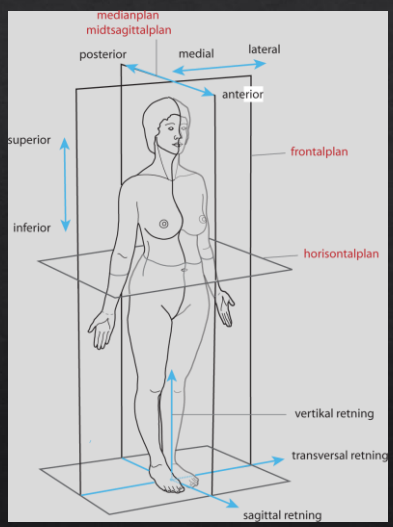

Bevægeapparatets anatomi

Termer

- AP-optagelse (Anterior-posterior)
- PA-optagelse (Posterior-anterior)
- Højre sideprojektion
- Venstre sideprojektion
- Skrå projektion
- Kippet projektion
- Axial projektion
- DP-optagelse (Dorsal-plantar optagelse af fødder)
- Special projektioner

- Gennemlysning
- DSA

Michel Bach Hellfritzsch 18

18

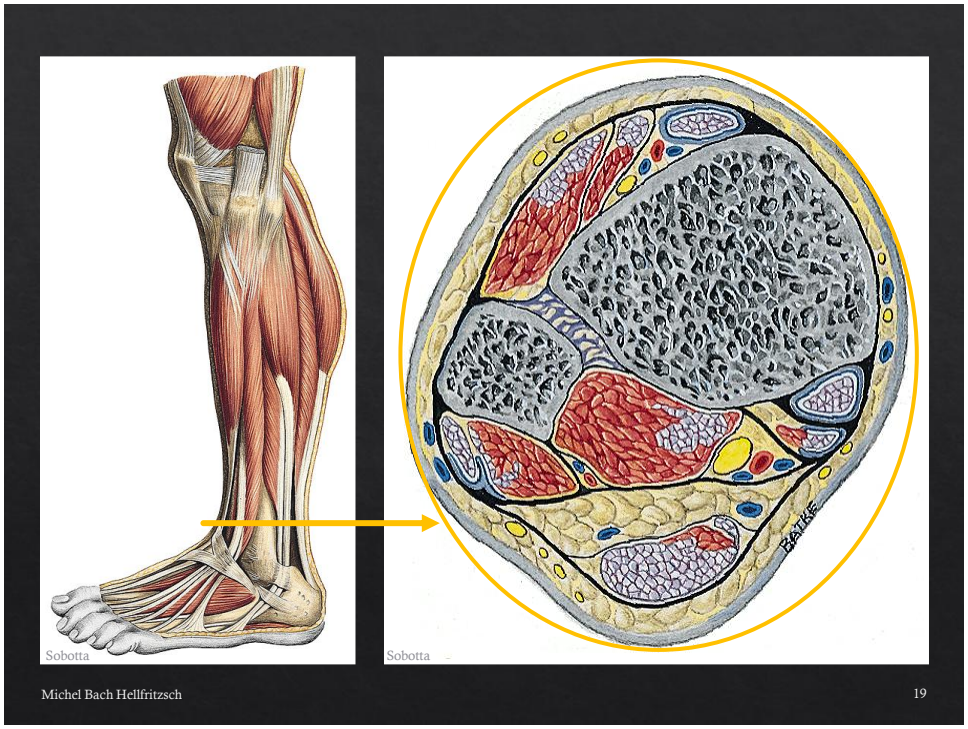
Sobotta
Sobotta
Michel Bach Hellfritzsch
19

19


De fire ”grundstoffer” på et røntgenbillede
DXT
1. Luft
2. Fedt
3. Vand
4. Knogle
Sobotta
Michel Bach Hellfritzsch
Rtg.
20

20

De fire "grundstoffer" på et konventionelt røntgenbillede. Afhængig af atomerne samt mængden heraf i de forskellige vævstyper, er absorptionen forskellig. Der bliver således absorberet røntgenstråling i forskelligt omfang, og billedet dannes af de stråler der passerer igennem vævet og rammer detektorpladen.

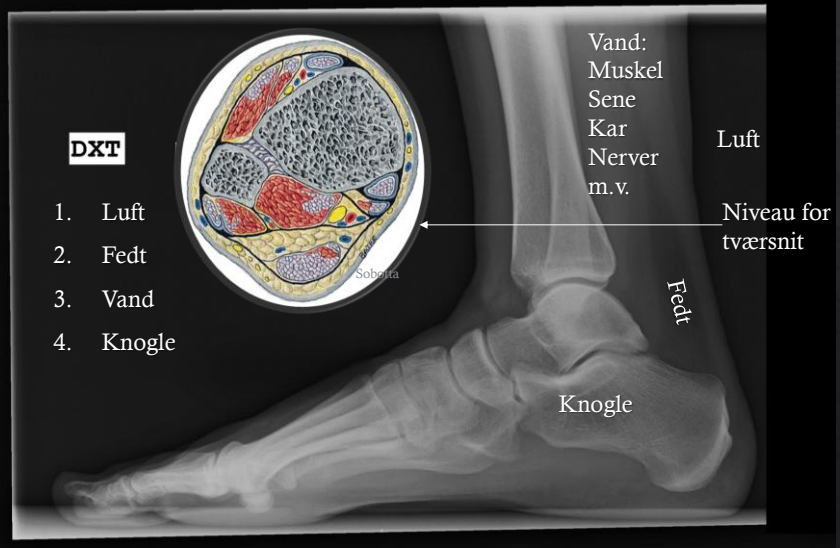

Michel Bach Hellfritzsch 21

21

Anatomiske strukturer

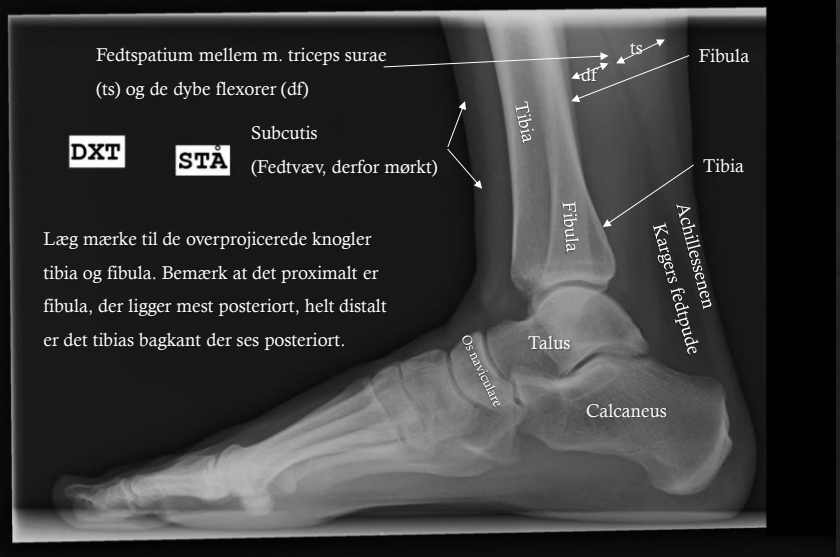

Michel Bach Hellfritzsch 22

22

Rtg. af thorax og mammografi



Rtg af thorax yngre kvinde

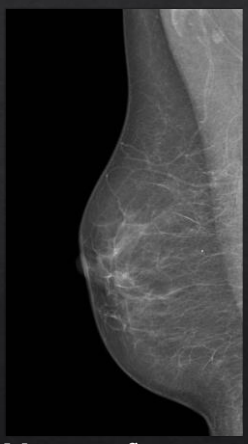

Mammografi postmenopausal kvinde.

Michel Bach Hellfritzsch 23

23

Rtg. af thorax og mammografi



Rtg af thorax yngre kvinde

- Det høje luftindhold (”luft”) i lungerne giver en god kontrast i forhold til mediastinum og lungekar (”vand”).
- Ved at udføre optagelsen med høj kilovolt, ses ribbenene mindre tydelige.

Michel Bach Hellfritzsch 24

24

Rtg. af thorax og mammografi

- Ved mammografi (røntgenundersøgelse af brystet) er der ligeledes en god kontrast mellem bindevævet og fedtvævet. En evt. svulst ville ligeledes have en god kontrast i forhold til fedtvævet.
- Hvis der havde været tale om en yngre kvinde, ville der være mere kirtelvæv, og en evt. tumor ville være svære at se.

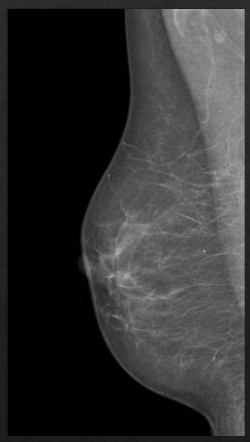

Mammografi postmenopausal kvinde.

Michel Bach Hellfritzsch 25

25

Radiologiske modaliteter

MR skanning

Røntgen optagelse

Ultralydskanning



CT skanning

Michel Bach Hellfritzsch 26

26

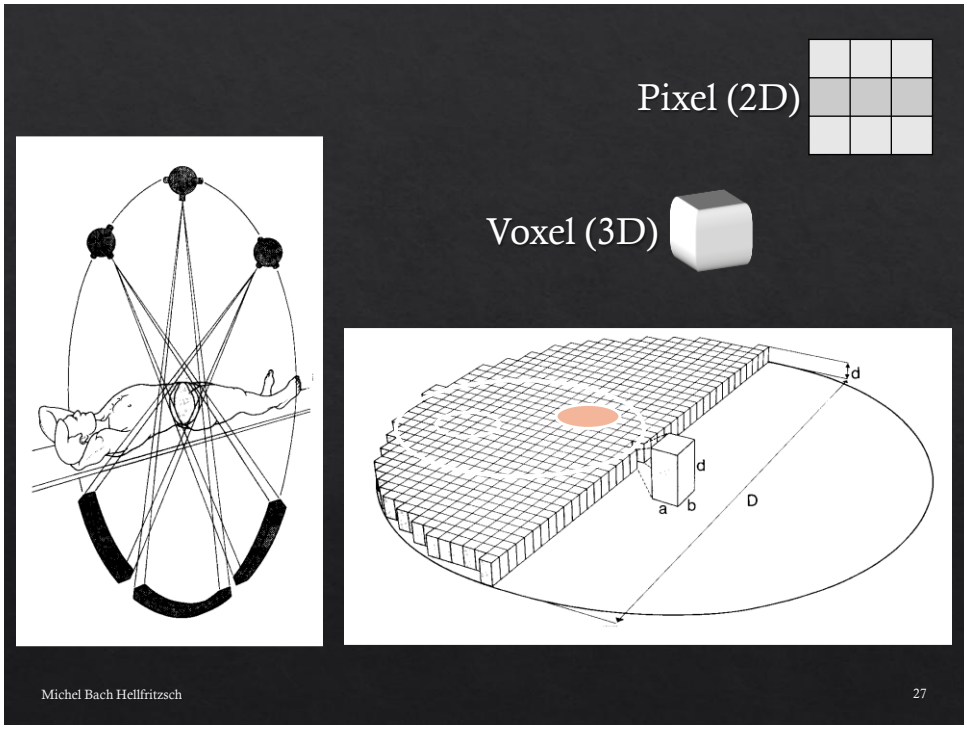
Pixel (2D)
Voxel (3D)
d
d
a
b
D
Michel Bach Hellfritzsch
27

27

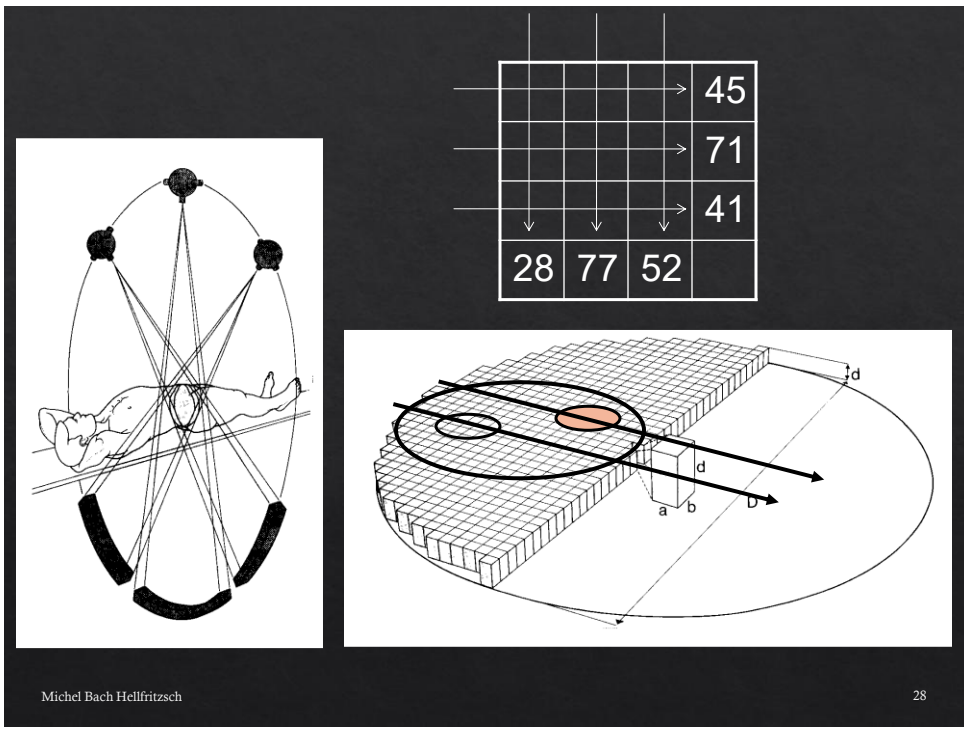
45
71
41
28
77
52
d
d
a
b
D
Michel Bach Hellfritzsch
28

28

10	12	23	45
7	50	14	71
11	15	15	41
28	77	52	

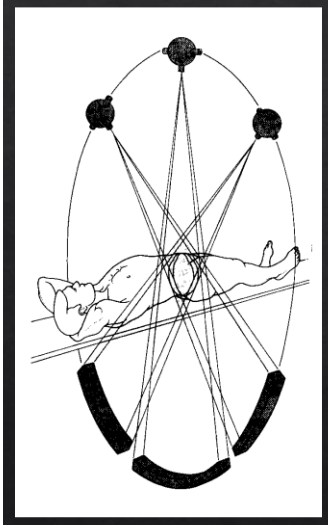

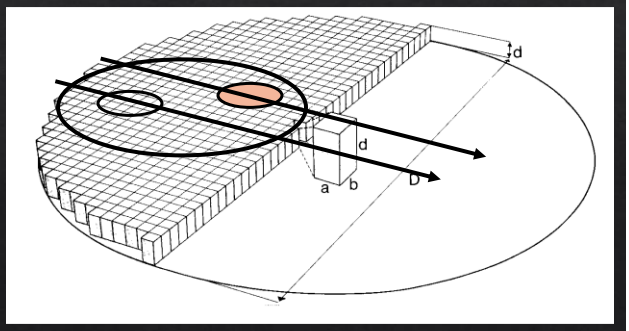

Michel Bach Hellfritzsch 29

29

HU: Hounsfield unit

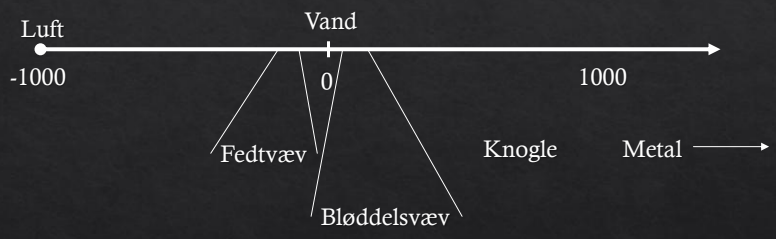

https://lex.dk/Godfrey_Newbold_Hounsfield

Vævs dæmpning af røntgenstråling (attenuationsværdi) angives i enheden Hounsfield unit (HU).

Michel Bach Hellfritzsch 30

30

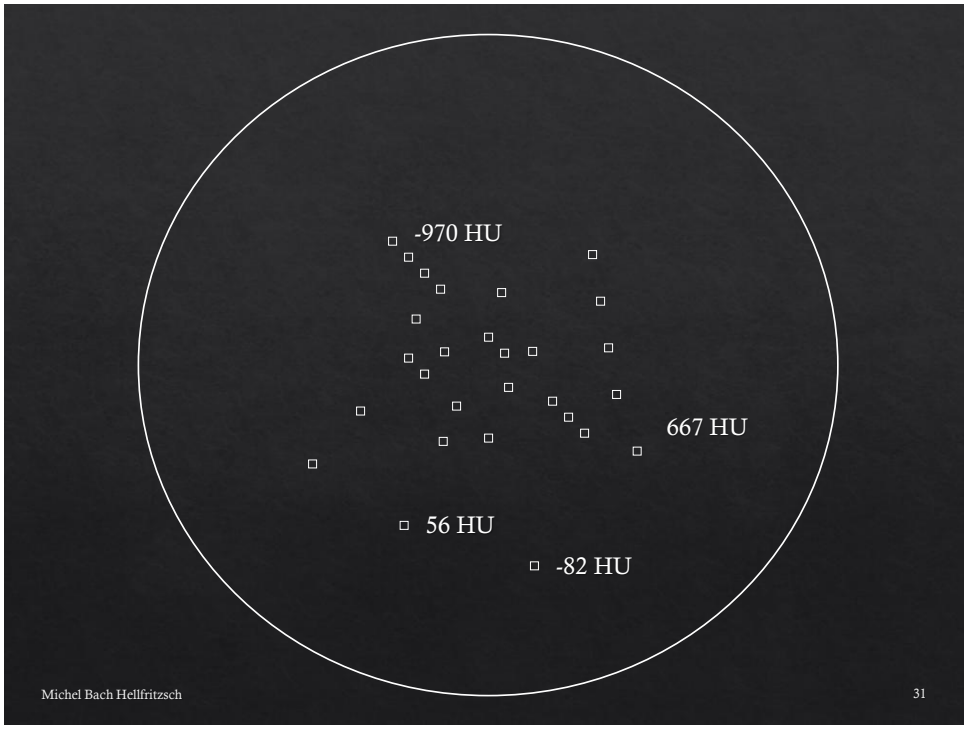
-970 HU
667 HU
56 HU
-82 HU
Michel Bach Hellfritzsch
31

31

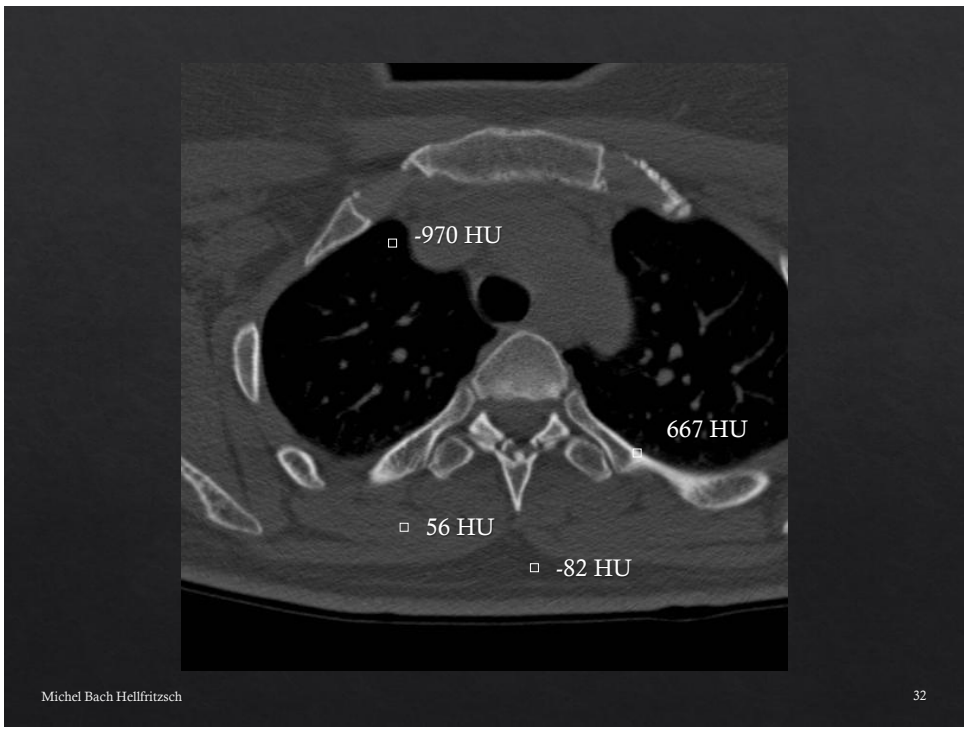
-970 HU
667 HU
56 HU
-82 HU
Michel Bach Hellfritzsch
32

32

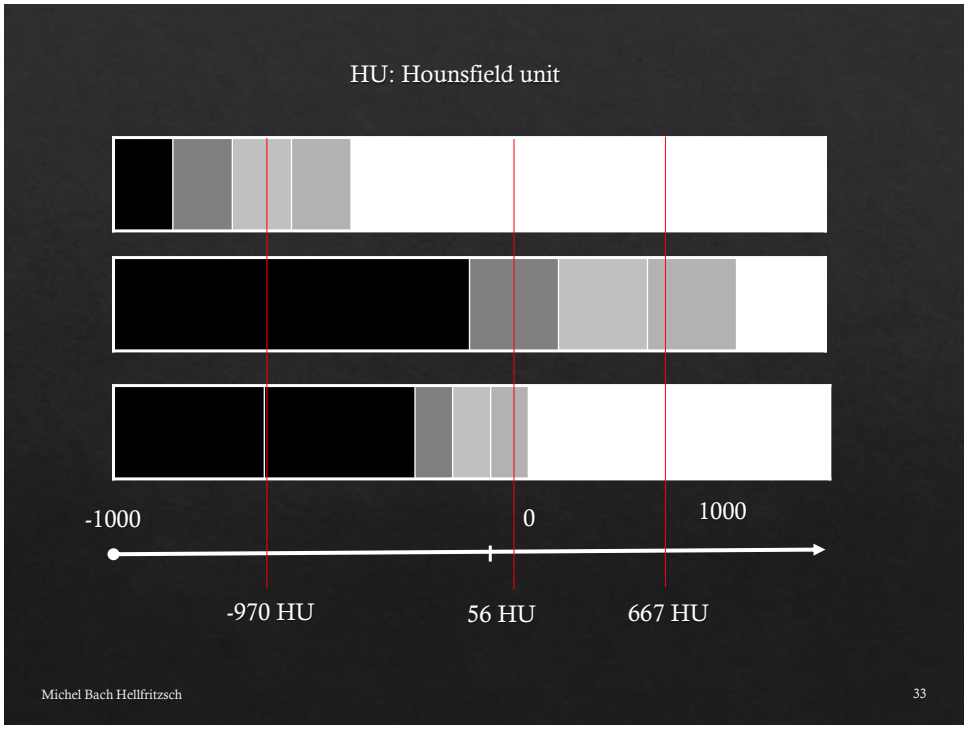
HU: Hounsfield unit
-1000
0
1000
-970 HU
56 HU
667 HU
Michel Bach Hellfritzsch
33

33

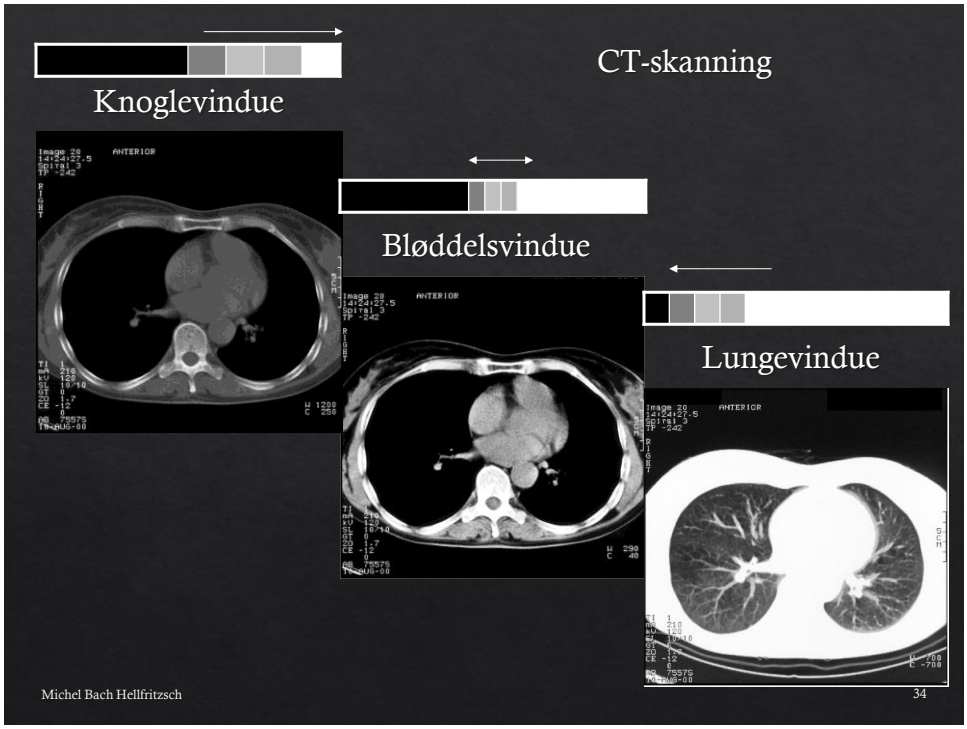
CT-skanning
Knoglevindue
Bløddelsvindue
Lungevindue
Michel Bach Hellfritzsch
34

34

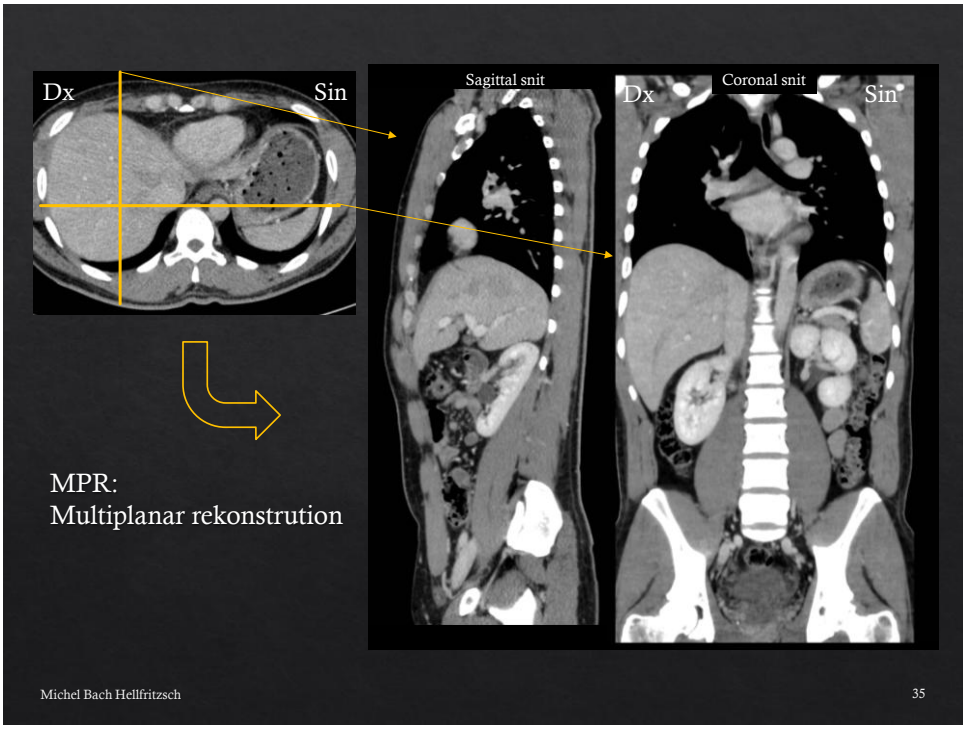
Dx
Sin
Sagittal snit
Coronal snit
Dx
Sin
MPR:
Multiplanar rekonstrution
Michel Bach Hellfritzsch
35

35


MR skanning
Radiologiske modaliteter
Røntgen optagelse
Ultralydskanning
CT skanning
Michel Bach Hellfritzsch
36

36

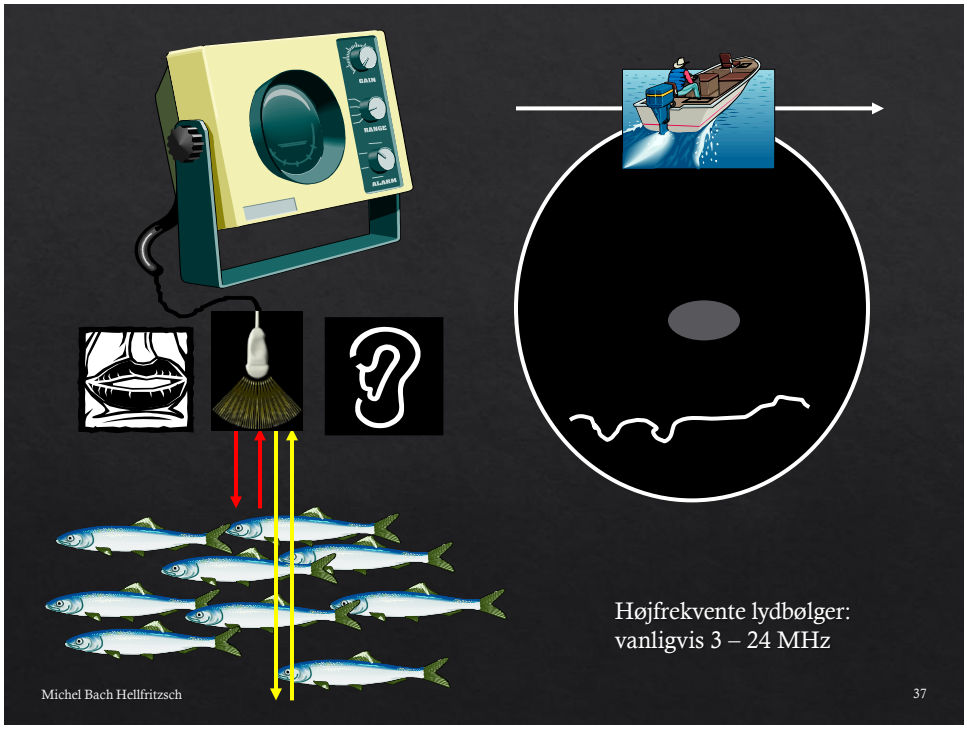
GAIN
RANGE
ALARM
Højfrekvente lydbølger:
vanligvis 3 – 24 MHz
Michel Bach Hellfritzsch
37

37

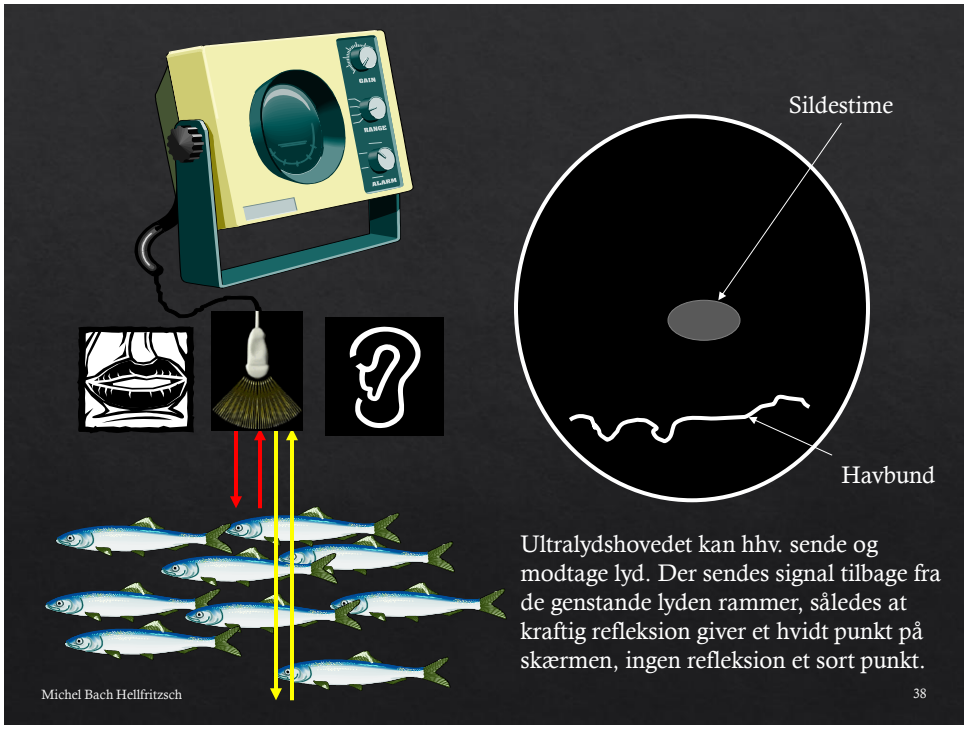
GAIN
RANGE
ALARM
Sildestime
Havbund
Ultralydshovedet kan hhv. sende og modtage lyd. Der sendes signal tilbage fra de genstande lyden rammer, således at kraftig refleksion giver et hvidt punkt på skærmen, ingen refleksion et sort punkt.
Michel Bach Hellfritzsch
38

38

Doppler undersøgelse: Benyttes til flow undersøgelser

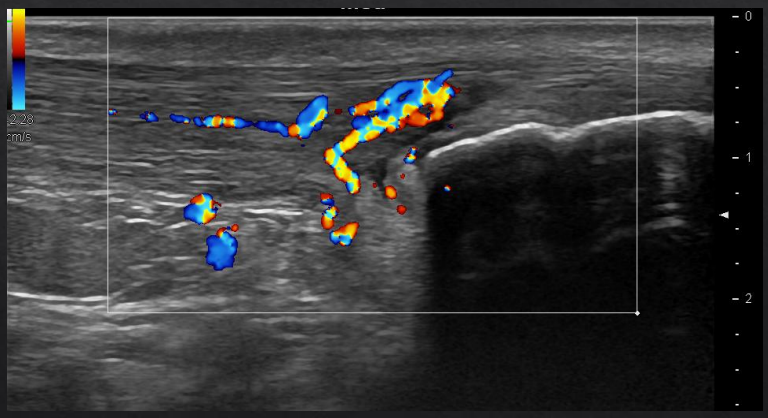

Michel Bach Hellfritzsch 39

39

Doppler undersøgelse: Benyttes til flow undersøgelser

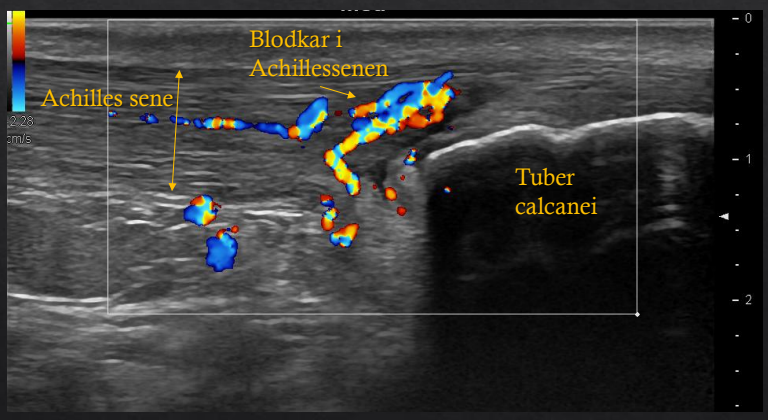

Der ses normalt ikke kar i sener ved doppler undersøgelse, men denne sene er syg.

Michel Bach Hellfritzsch 40

40

UL af 4. fingers proximale interphalangeal (PIP) led med 33 MHz transducer



Flexorsener
- Superficiel
- Profund

PIP led
Volarpladen



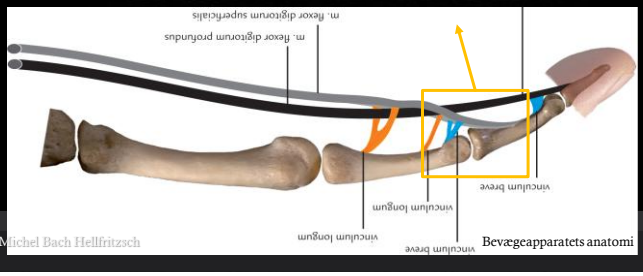

Bevægeapparatets anatomi

41

Radiologiske modaliteter



MR skanning

Røntgen optagelse

Ultralydskanning

CT skanning

42

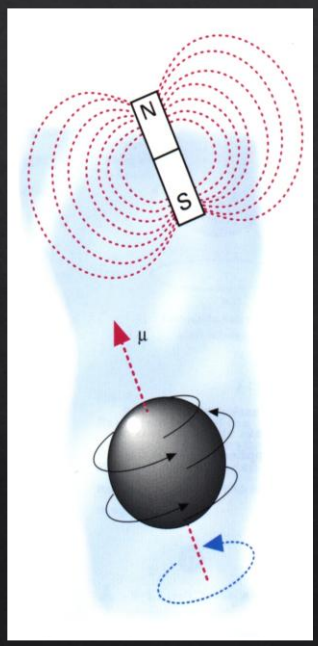

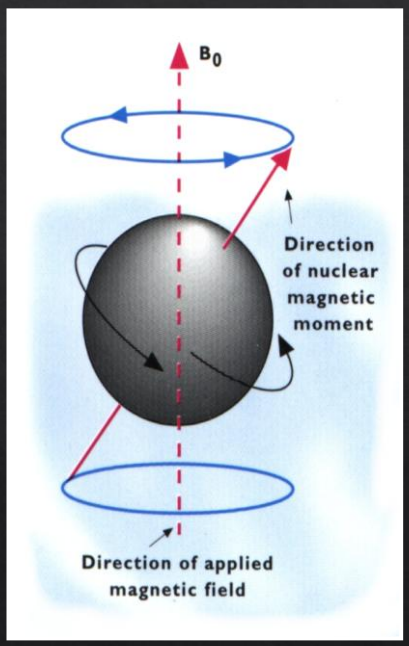

Michel Bach Hellfritzsch 43

43

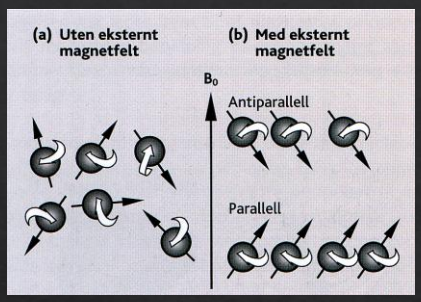

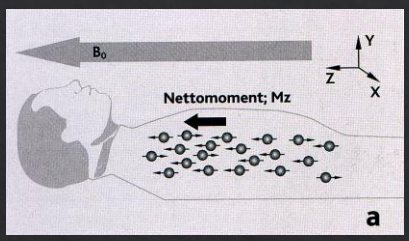



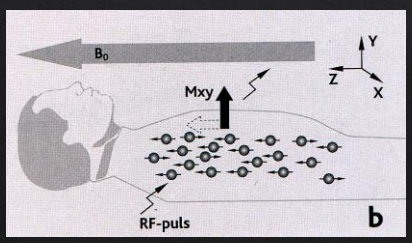

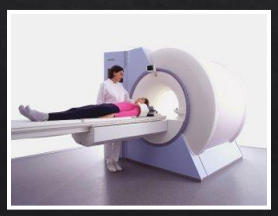

Michel Bach Hellfritzsch 44

44

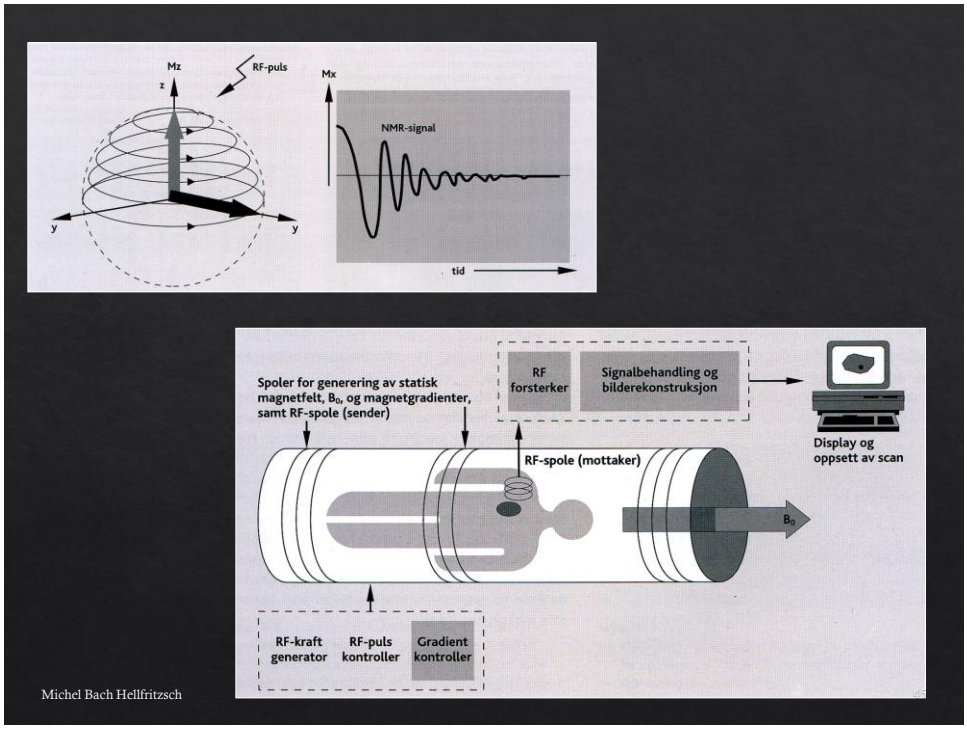

45

MR skanning

T2-vægtet



STIR



T1-vægtet



Forskellige MR sekvenser

Michel Bach Hellfritzsch

46

46

MR skanning

T2-vægtet



STIR



T1-vægtet



Knoglemarv
Cortical knogle
Ledvæske
Muskler
Sener
Fedtvæv

47

Nuklearmedicin

Nuklearmedicin



Billedfusion: PET-CT



48

Nuclearmedicin



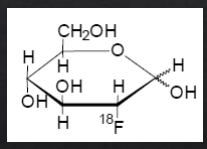

Flourodeoxyglucose F18



49

Nuclearmedicin



Nuklearmedicinsk billeddannelse bygger på indgift af radioaktive sporstoffer, der følges i kroppen. Det kan eksempelvis være Technetium-99m koblet til methyl difosfonat (MDP) eller hydroxydifosfonat (HDP)

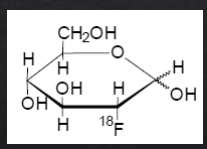

Flourodeoxyglucose F18

Et meget anvendt stof er flourodeoxyglucose mærket med isotopen 18-F der optages i metabolisk aktivt væv, eksempelvis tumorvæv.



50

Nuclearmedicin

For yderligere oplysninger se evt. ESR eBook om nuclear medicin:

https://www.myesr.org/education/ebook-for-undergraduate-education-in-radiology/

51

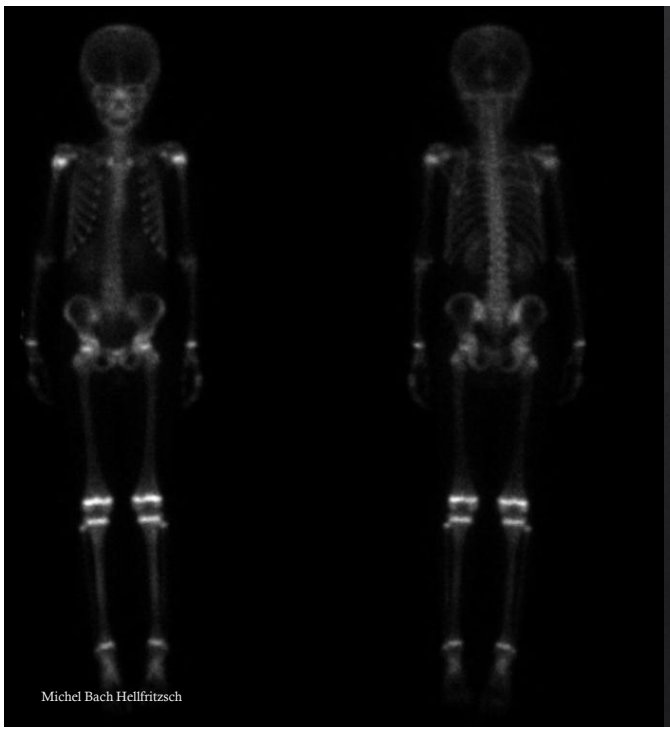

Knogle-skintigrafi

Alder på personen:

1) 9 år?
2) 19 år?
3) 29 år?
4) 59 år?

52

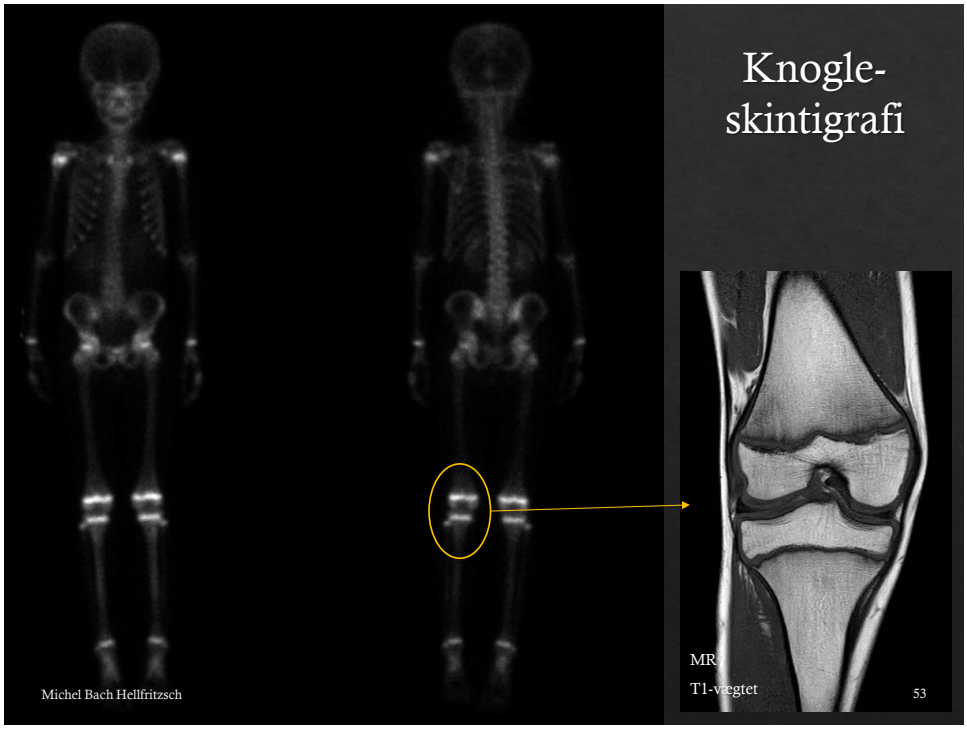
Knogle-
skintigrafi
MR
T1-vægtet
Michel Bach Hellfritzsch
53

53

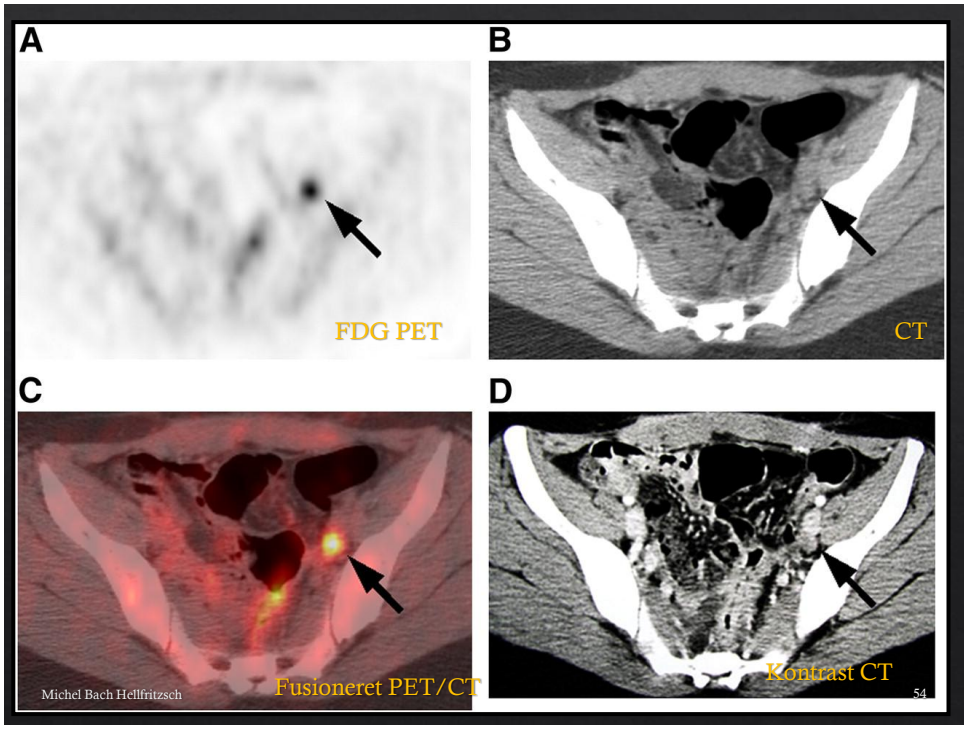
A
FDG PET
B
CT
C
Fusioneret PET/CT
Michel Bach Hellfritzsch
D
Kontrast CT
54

54

Over-ekstremiteten

55

Skulderleddet

56

Bevægeligheden i skulderleddet



- Flexion (0-180 grader)
- Extension (0-60 grader)
- Abduktion (0-180 grader)
- Adduktion (0-75 grader)
- Indadrotation (0-90 grader)
- Udadrotation (0-70 grader)

Video fra lærebogen (gennemlysning)

Michel Bach Hellfritzsch 57

57





Hvilken af de to optagelser er en lige AP optagelse ?

Michel Bach Hellfritzsch 58

58

Skråoptagelse: Articulatio humeri friprojiceres



AP optagelse: AC-leddet friprojiceres



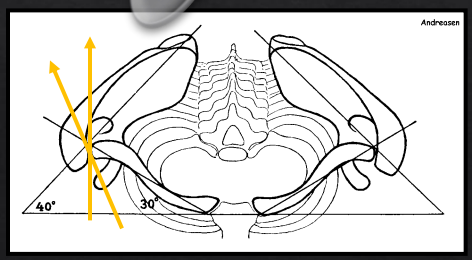

Michel Bach Hellfritzsch 59

59

Gennemlysningsvejledt artrografi

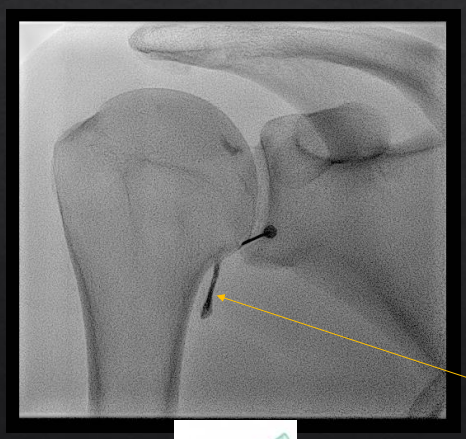



Hvorfor bliver jeg glad når jeg ser den lille sorte stribe?



Michel Bach Hellfritzsch 60

60

Gennemlysningsvejledt artrografi

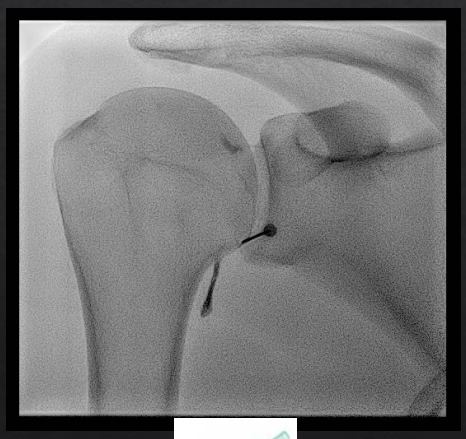



Artrografi er en billeddiagnostisk undersøgelse hvor der injiceres et kontraststof i en ledhule.
I dette tilfælde gøres det før en MR skanning, så man bedre kan se eksempelvis labrum.
Det man kan se her, er et røntgen kontraststof. Når man har set at nålespidsen er det rigtige sted, skiftes til en anden sprøjte med MR kontraststof.

61

Gennemlysningsvejledt artrografi

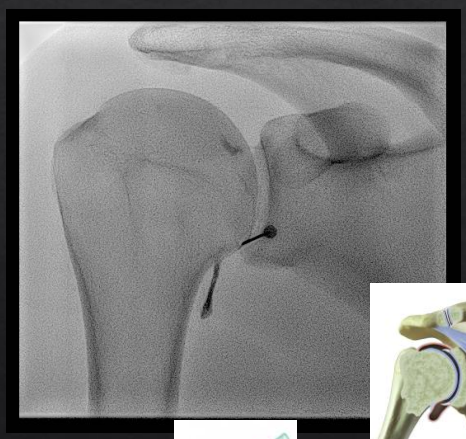





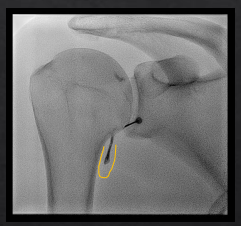

Den synoviale omslagsfold

62

MR-artrografi

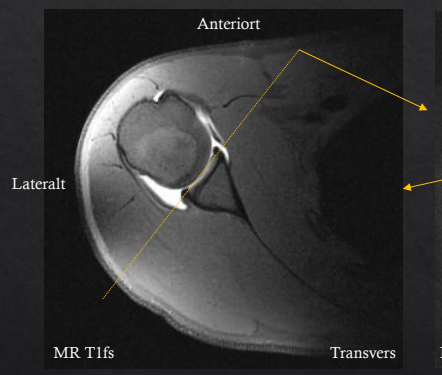

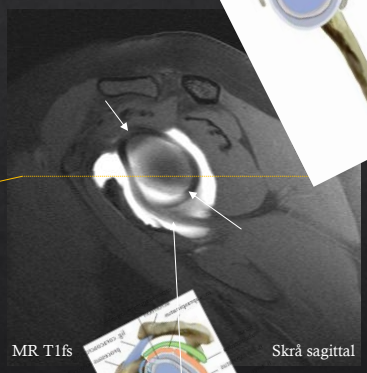



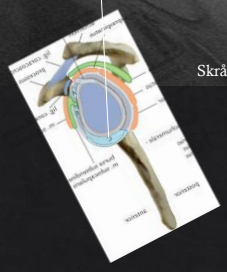

Snitretningen for de to billeder er vist med pilene.

Michel Bach Hellfritzsch 63

63

MR-artrografi

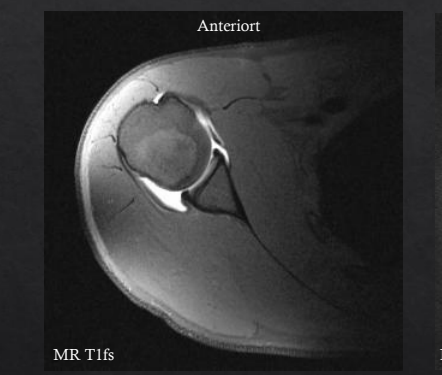



Michel Bach Hellfritzsch 64

64

MR-artrografi

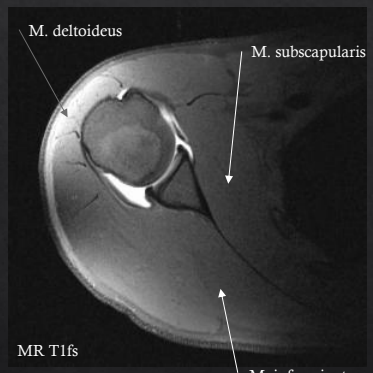

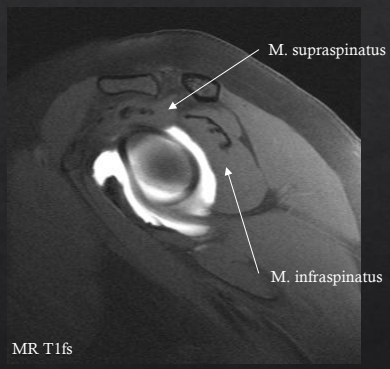

Michel Bach Hellfritzsch 65

65

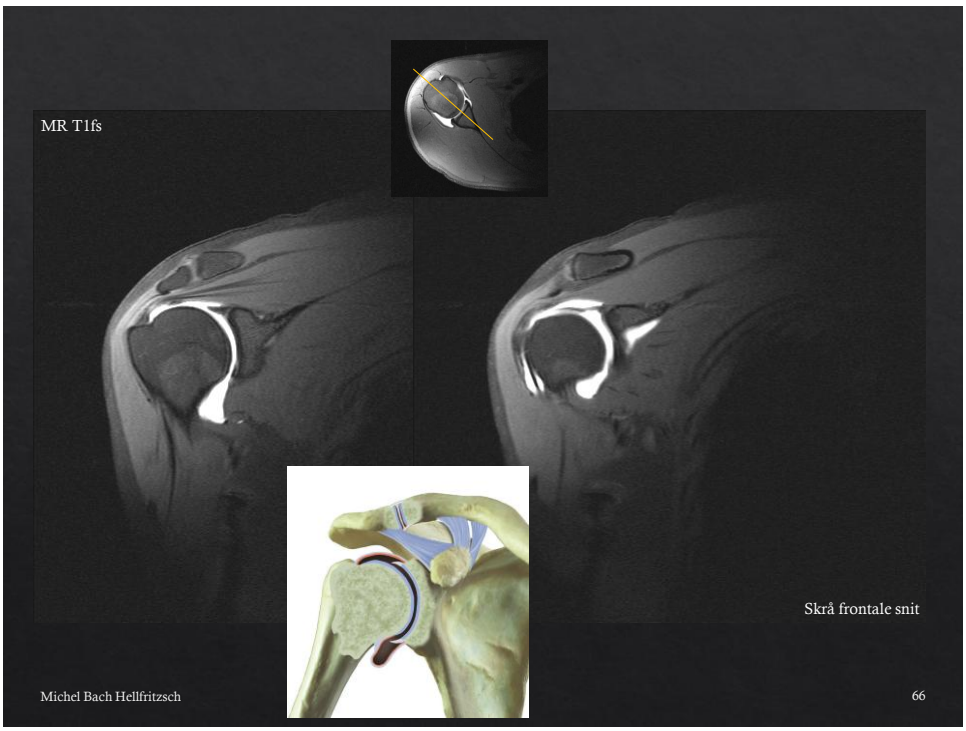

66

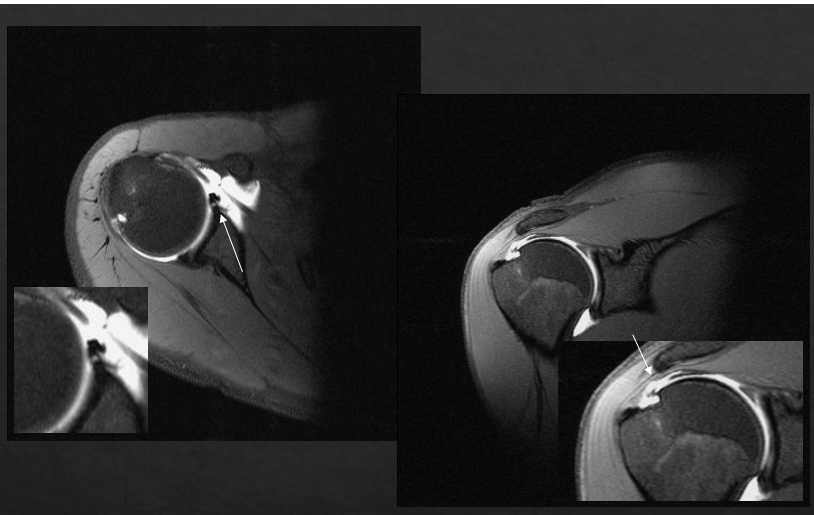

Forreste labrum læsion og supraspinatussene læsion

Michel Bach Hellfritzsch 67

67

Venstre skuldreregion





Michel Bach Hellfritzsch 68

68

Mand 46 år, kraftnedsættelse i venstre skulder (MR skrå Sag T2 vægtede snit).

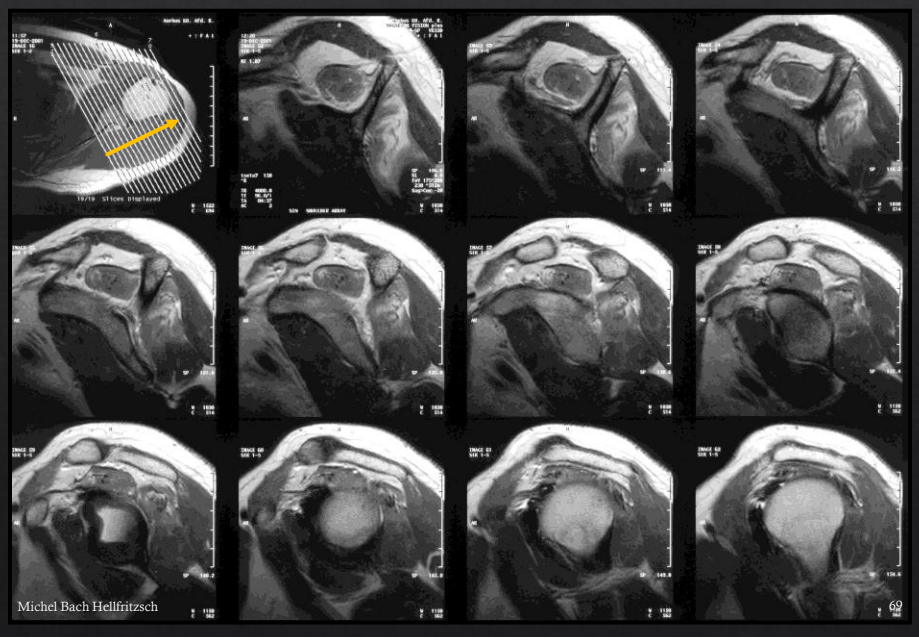

69

Mand 46 år, kraftnedsættelse i venstre skulder (MR skrå Sag T2 vægtede snit).

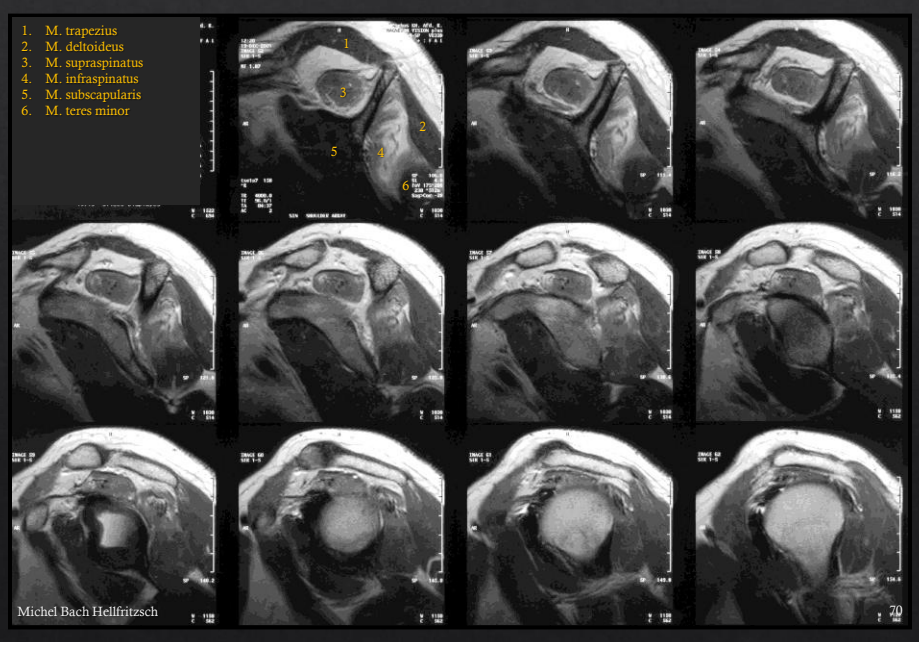

70

Kan vi ud fra vores anatomiske viden forklare det vi ser?

71

Innervation af de egentlige skuldermuskler?

De egentlige skuldermuskler:	Innervation:
M. deltoideus	N. axillaris
M. teres major	Nn. subscapularis
M. teres minor	N. axillaris
M. subscapularis	Nn. subscapularis
M. supraspinatus	N. suprascapularis
M. infraspinatus	N. suprascapularis

72

Mand 46 år, klinisk n. suprascapularis påvirkning.

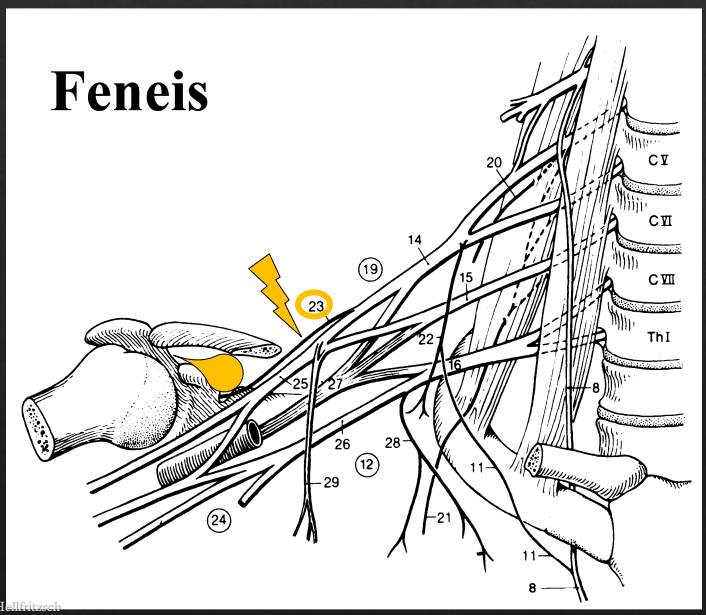

Michel Bach Hellfritzsch 73

73

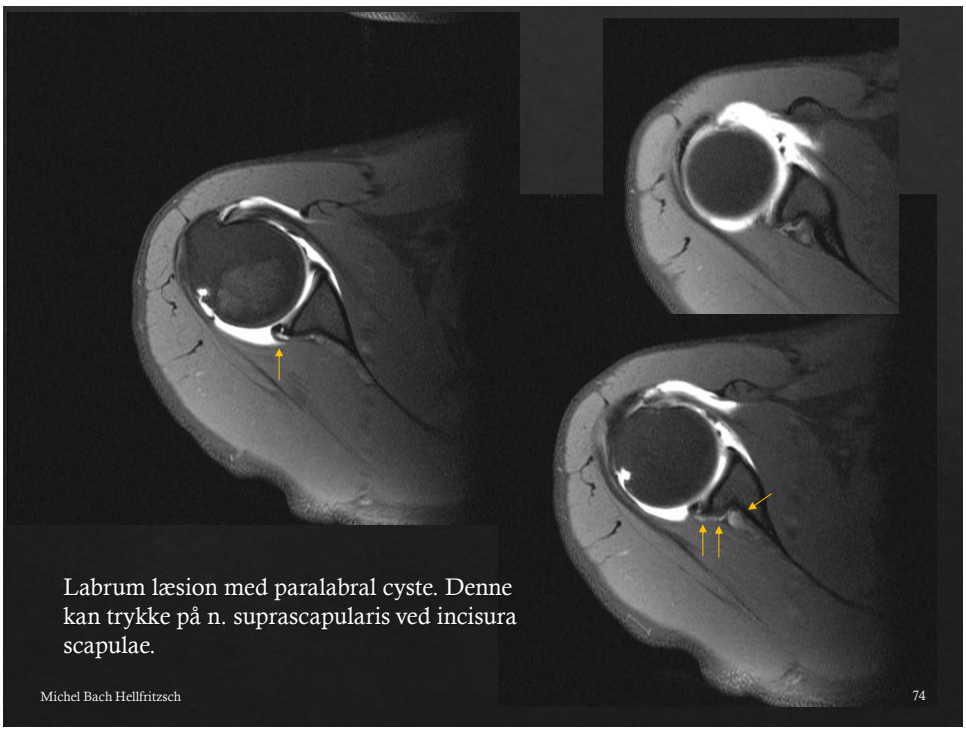

Labrum læsion med paralabral cyste. Denne kan trykke på n. suprascapularis ved incisura scapulae.

Michel Bach Hellfritzsch 74

74

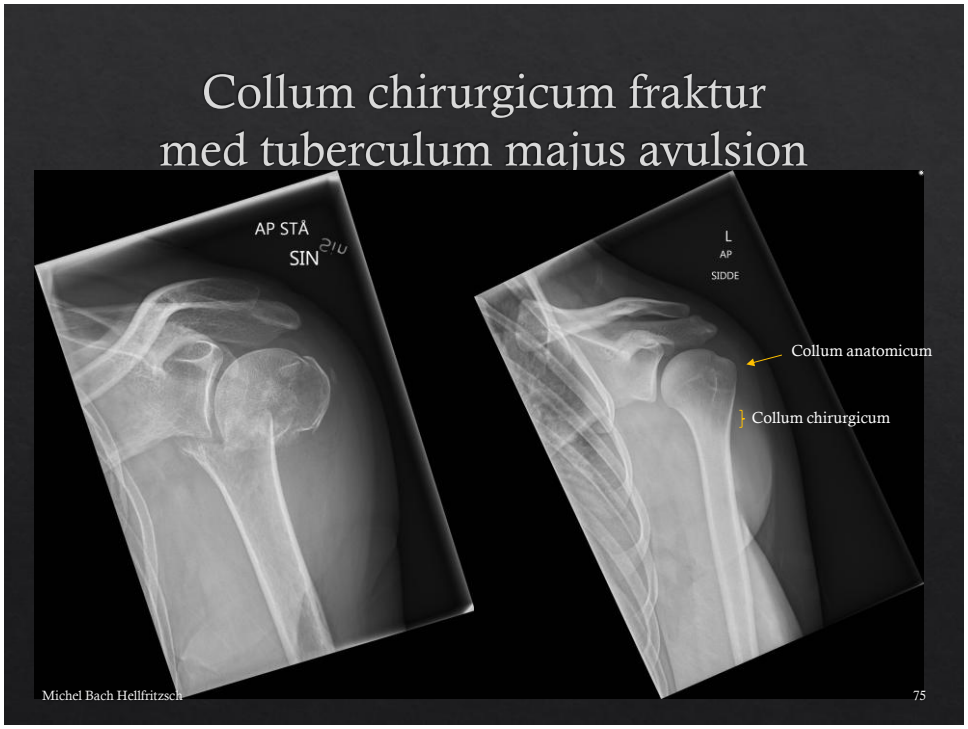
Collum chirurgicum fraktur
med tuberculum majus avulsion
AP STÅ
SIN
L
AP
SIDDE
Collum anatomicum
Collum chirurgicum
Michel Bach Hellfritzsch
75

75

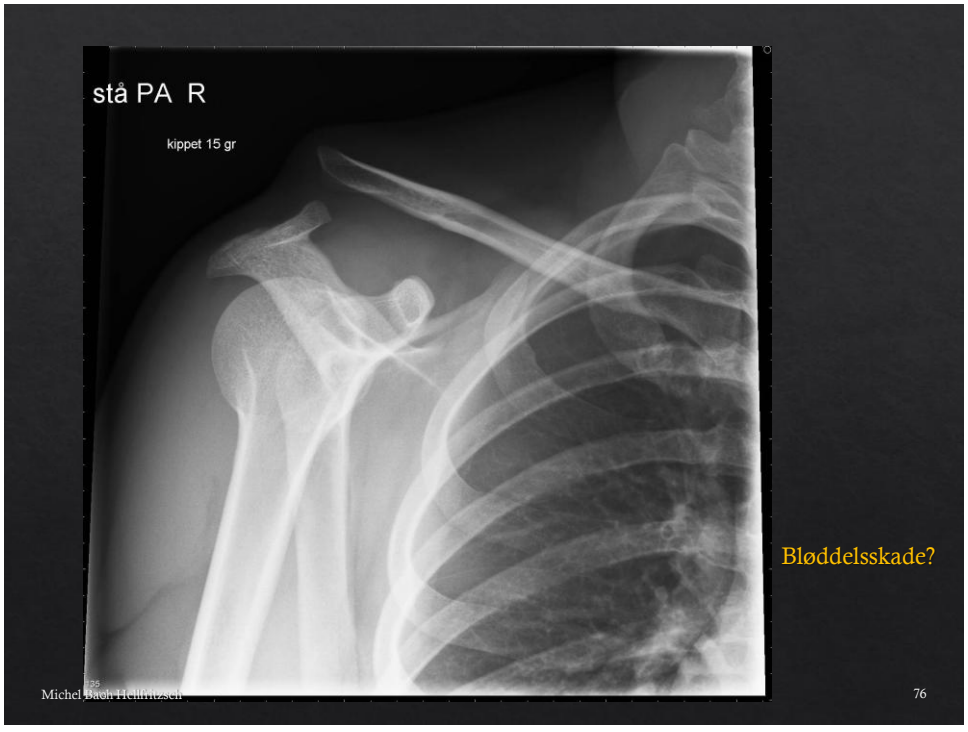
stå PA R
kippet 15 gr
Bløddelsskade?
Michel Bach Hellfritzsch
76

76


stå PA R
kippet 15 gr
Michel Bach Hellfritzsch
77

77

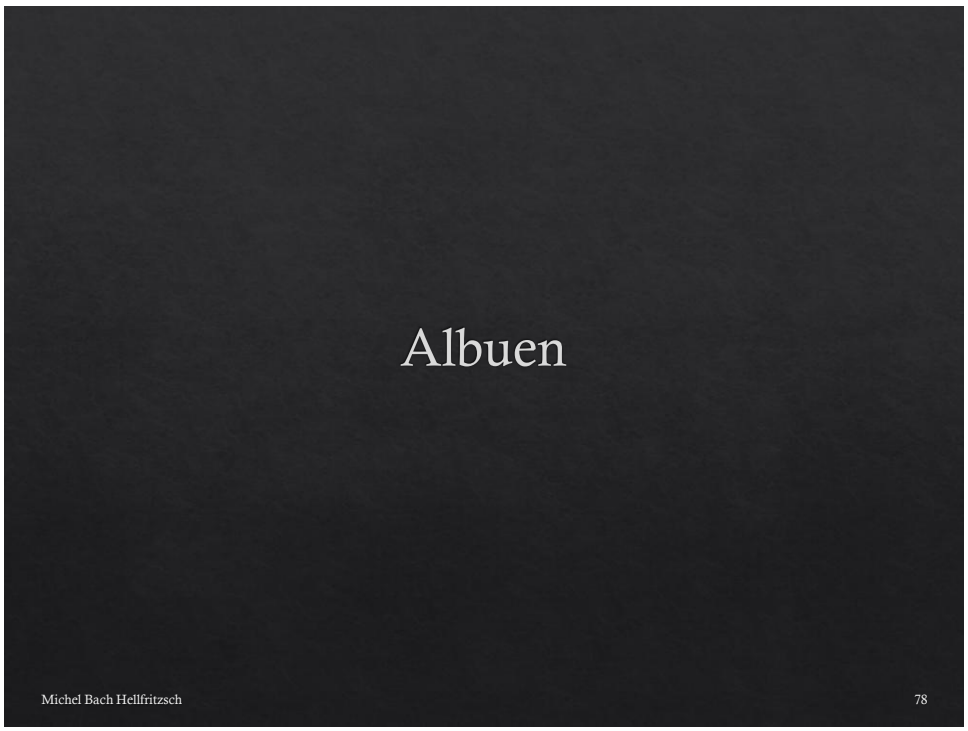
Albuen
Michel Bach Hellfritzsch
78

78

Højre albue, voksen





Inddeling:
1 Articulatio humeroulnaris
2 Articulatio humeroradialis
3 Articulatio radioulnaris proximalis.

"Articulatio cubiti. Synovialt, sammensat led; hængselled med indbygget drejeled".

79



Albuen: Humerus

1) Corpus humeri
2) Condylus humeri

80


Albuen: Radius
1) Caput radii
2) Collum radii
3) Tuberositas radii
4) Corpus radii
Dx
1
2
3
4
Michel Bach Hellfritzsch
81

81

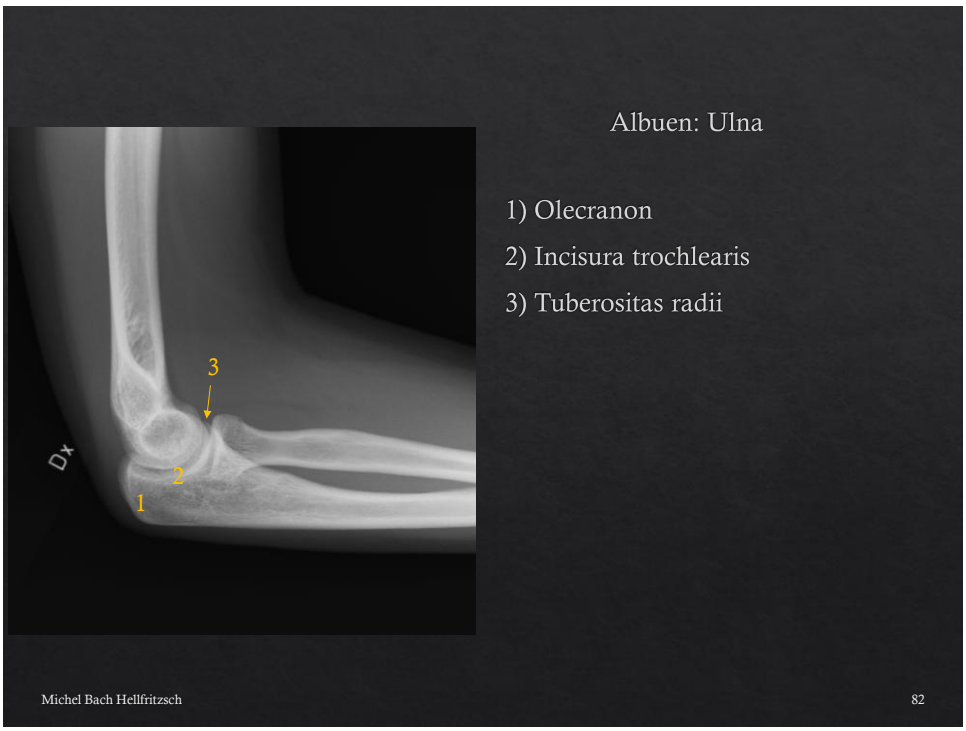
Albuen: Ulna
1) Olecranon
2) Incisura trochlearis
3) Tuberositas radii
Dx
3
2
1
Michel Bach Hellfritzsch
82

82

Højre albue, barn 1½ år og 9 år





Michel Bach Hellfritzsch

83

83

Højre albue, barn 9 år



Michel Bach Hellfritzsch

84

84

Supracondylær humerus fraktur



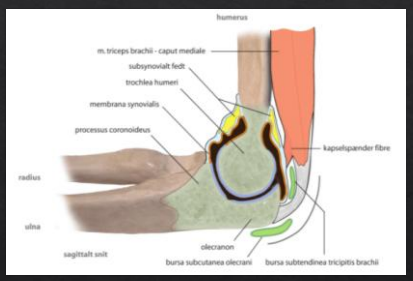

Barn med en supracondylær fraktur. Der er væskeansamling i albuen (blødning), hvorfor de intrakapsulære ekstrasynoviale fedtpuder løftes ud af hhv. fossa olecrani og fossa coronoidea.

Michel Bach Hellfritzsch 85

85

Væske i albueleddet

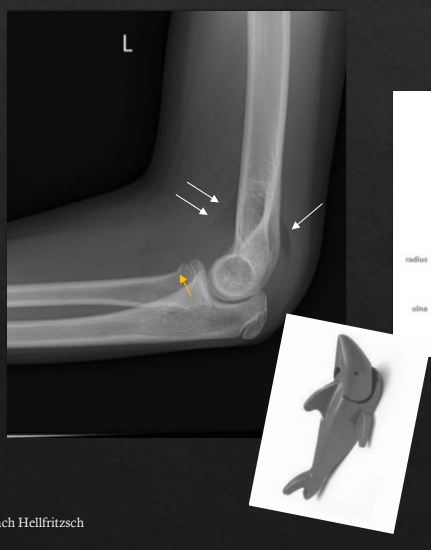



Michel Bach Hellfritzsch 86

86


Lat.
Michel Bach Hellfritzsch
87

87

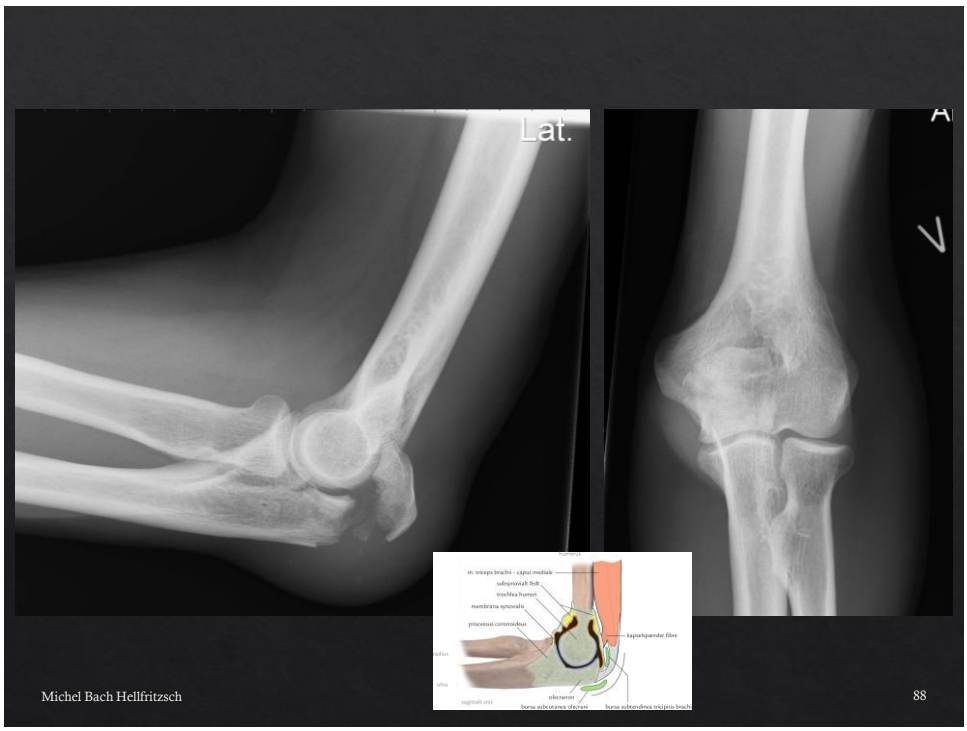
Lat.
Michel Bach Hellfritzsch
88

88

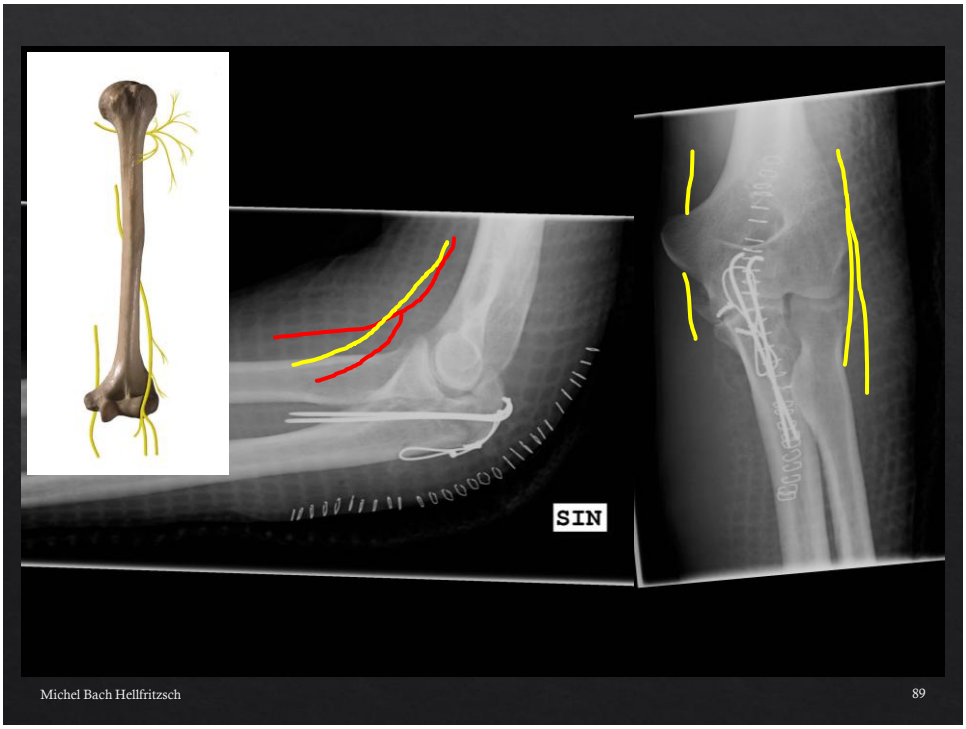

89

Hvad markerer *?

1. Distale bicepssene?
2. Caput commune extensorum?
3. Caput commune flexorum?
4. N. ulnaris?

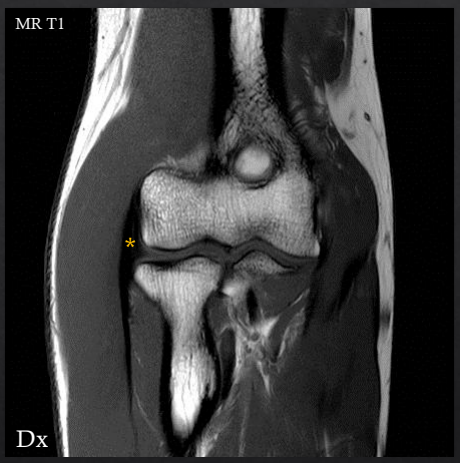

90



91

Håndled og os scaphoideum

92

Højre håndled (PA)





Michel Bach Hellfritzsch 93

93

Os scaphoideum



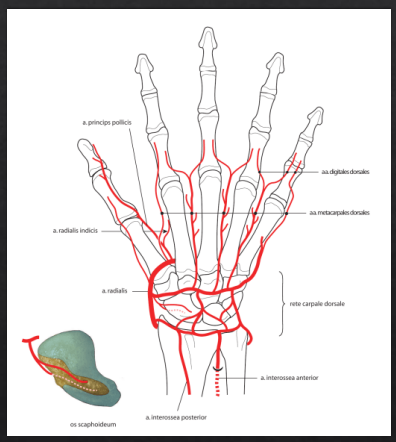

Michel Bach Hellfritzsch 94

94

MR Scaphoideum fraktur





Michel Bach Hellfritzsch 95

95

Extensor kulisserne



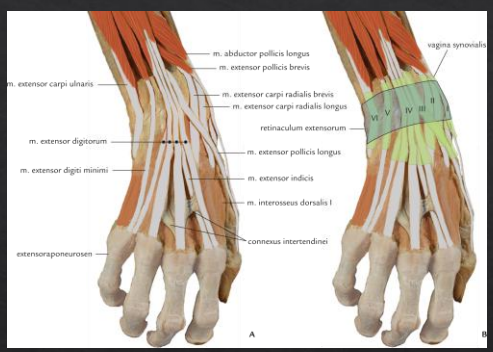



Michel Bach Hellfritzsch 96

96

Extensor kulisserne

Tuberculum dorsale radii (Lister's tubercle)



Kulisse

1. Mm. abductor pollicis longus et extensor pollicis brevis
2. Mm. extensor carpi radialis longus et brevis
3. M. extensor pollicis longus
4. Mm. extensor digitorum et extensor indicis
5. M. extensor digiti minimi
6. M. extensor carpi ulnaris



Michel Bach Hellfritzsch 97

97

Canalis carpi







Michel Bach Hellfritzsch 98

98

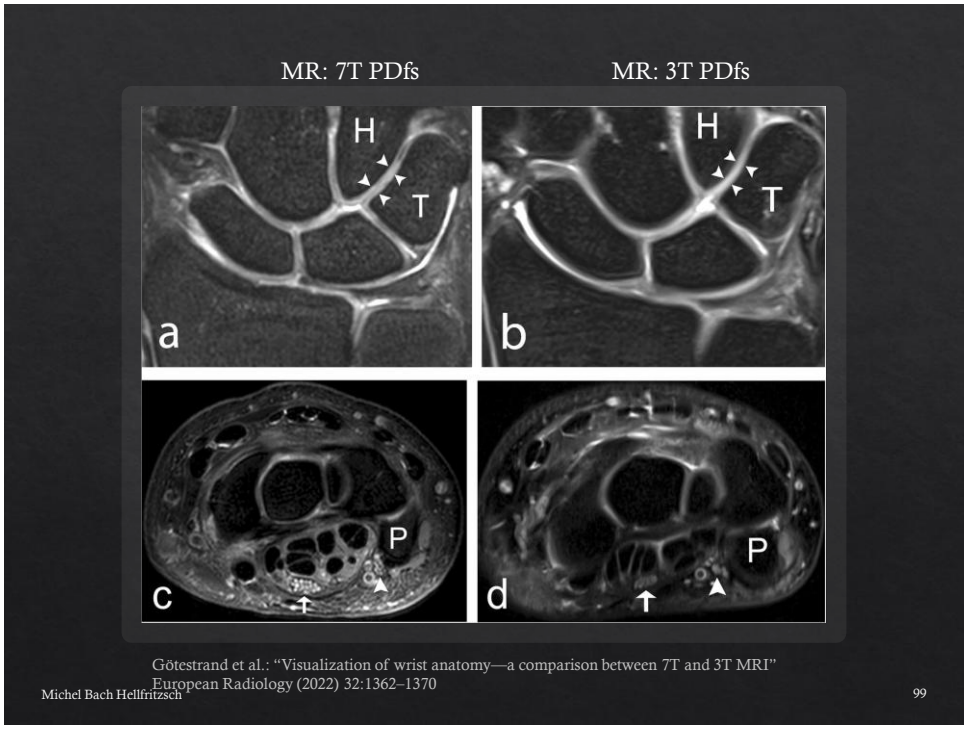

Götestrand et al.: "Visualization of wrist anatomy—a comparison between 7T and 3T MRI" European Radiology (2022) 32:1362–1370

99

Video på www.radiology.dk

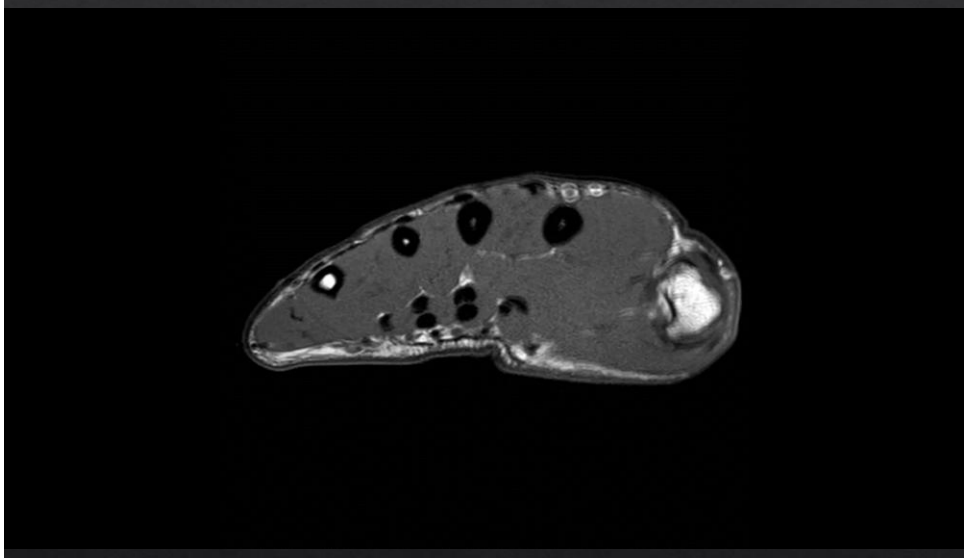

100

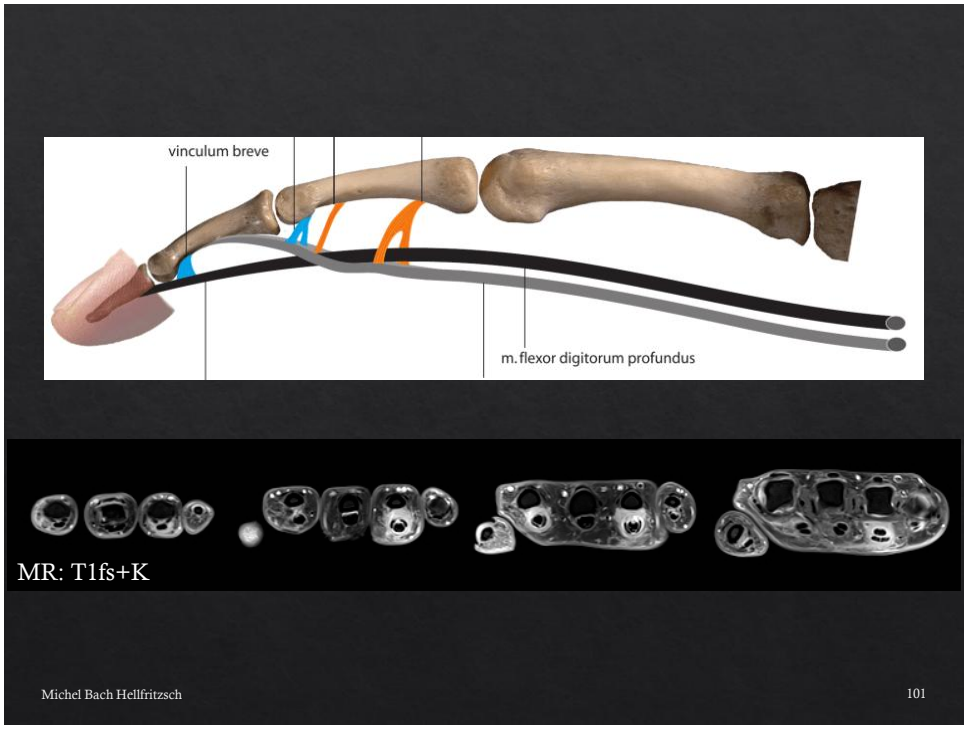
vinculum breve
m. flexor digitorum profundus
MR: T1fs+K
Michel Bach Hellfritzsch
101

101

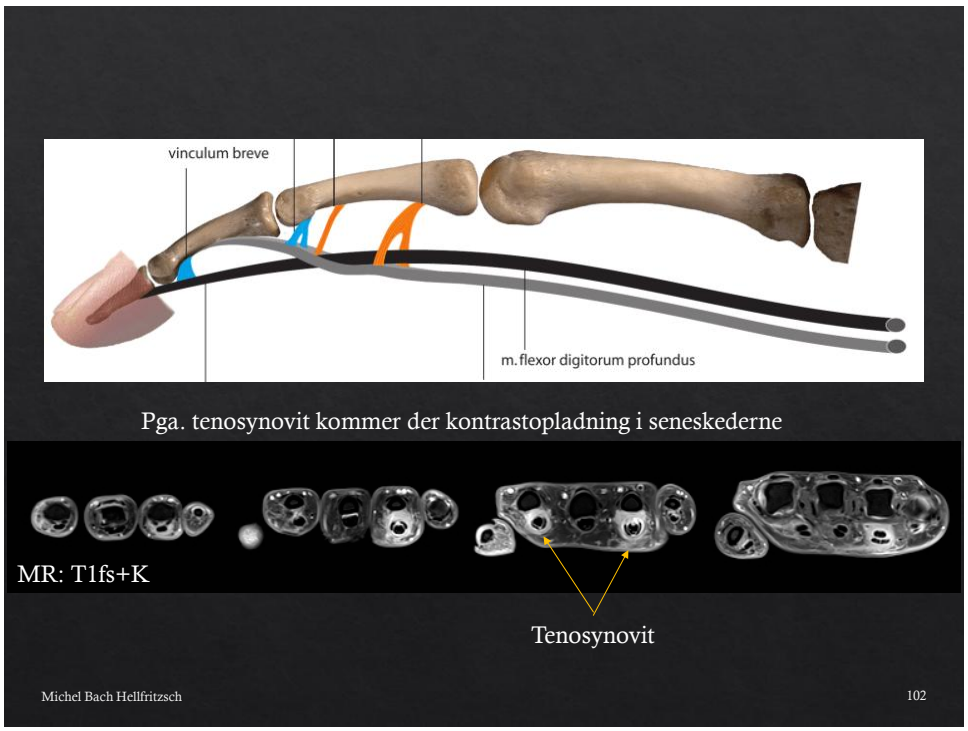
vinculum breve
m. flexor digitorum profundus
Pga. tenosynovit kommer der kontrastopladning i seneskederne
MR: T1fs+K
Tenosynovit
Michel Bach Hellfritzsch
102

102

Under-ekstremiteten



Michel Bach Hellfritzsch

103

103



Bækkenet: Os coxae og os sacrum

Articulatio coxae

Femur

Articulatio genus

Crus

Articulatio talocruralis

Foden

104

104

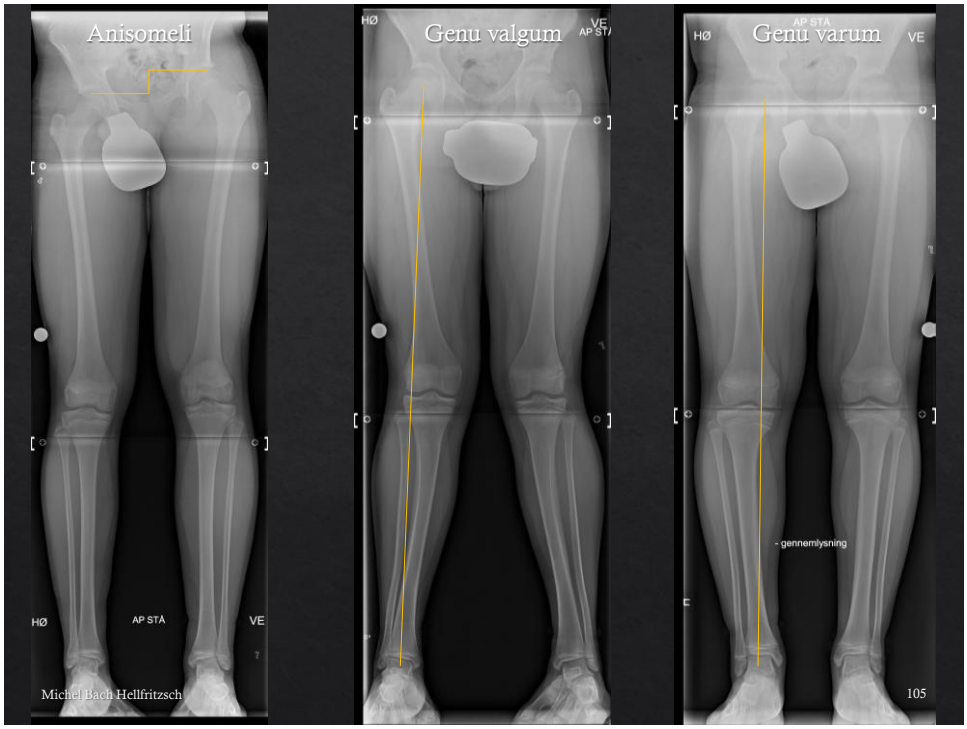
Anisomeli
HØ
AP STA
VE
Michel Bach Hellfritzsch
Genu valgum
Genu varum
- gennemlysning
105

105

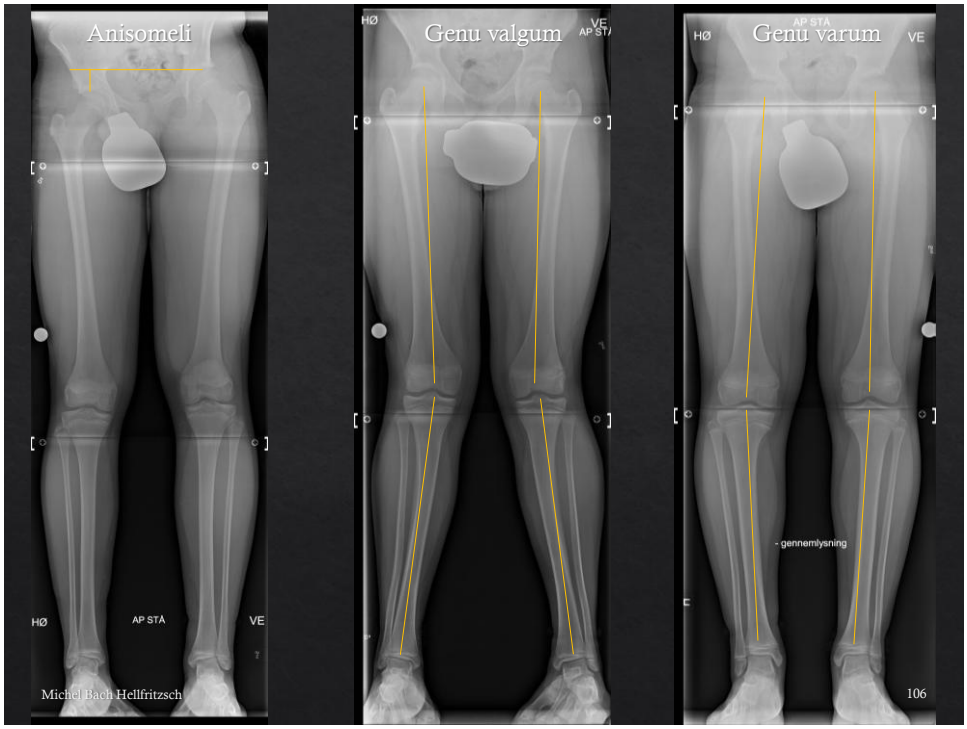
Anisomeli
HØ
AP STA
VE
Michel Bach Hellfritzsch
Genu valgum
Genu varum
- gennemlysning
106

106

Bækkenet
Hofteled
Angiografi

107

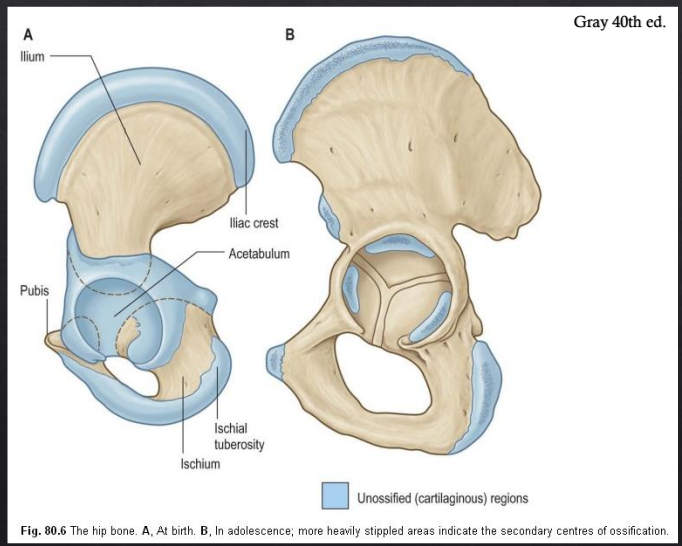

Fig. 80.6 The hip bone. **A**, At birth. **B**, In adolescence; more heavily stippled areas indicate the secondary centres of ossification.

Ossifikationens start angivet i føtaluge for hoftebenet (Os coxae)

- Os ilium
  9 uger
- Os ischium
  17-18 uger
- Os pubis
  21-28 uger

108

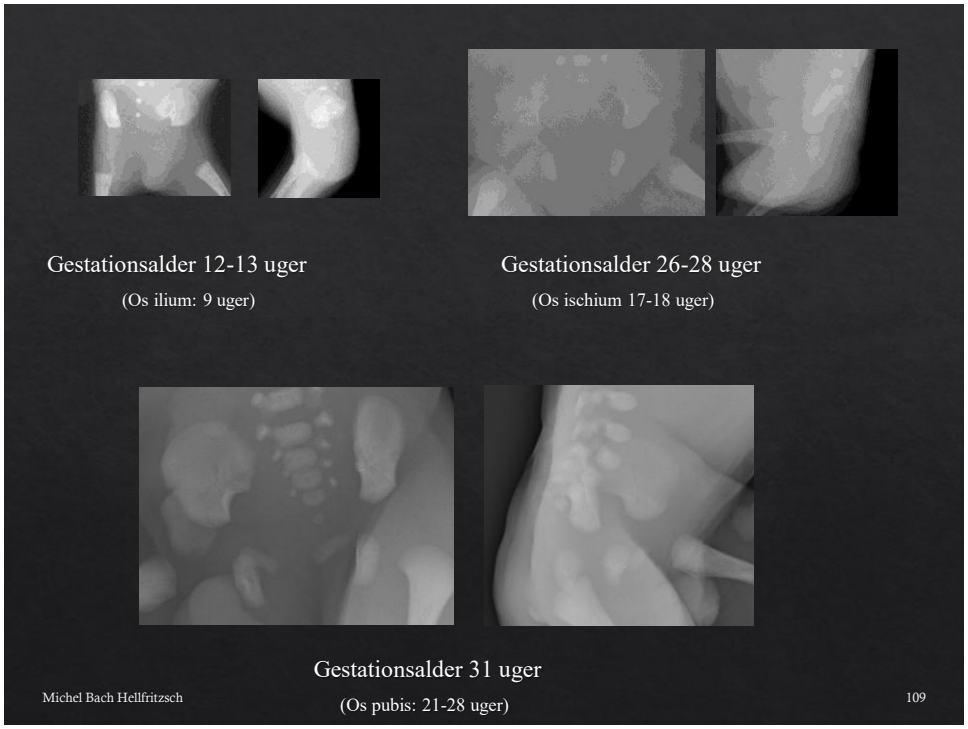
Gestationsalder 12-13 uger
(Os ilium: 9 uger)
Gestationsalder 26-28 uger
(Os ischium 17-18 uger)
Gestationsalder 31 uger
(Os pubis: 21-28 uger)
Michel Bach Hellfritzsch
109

109

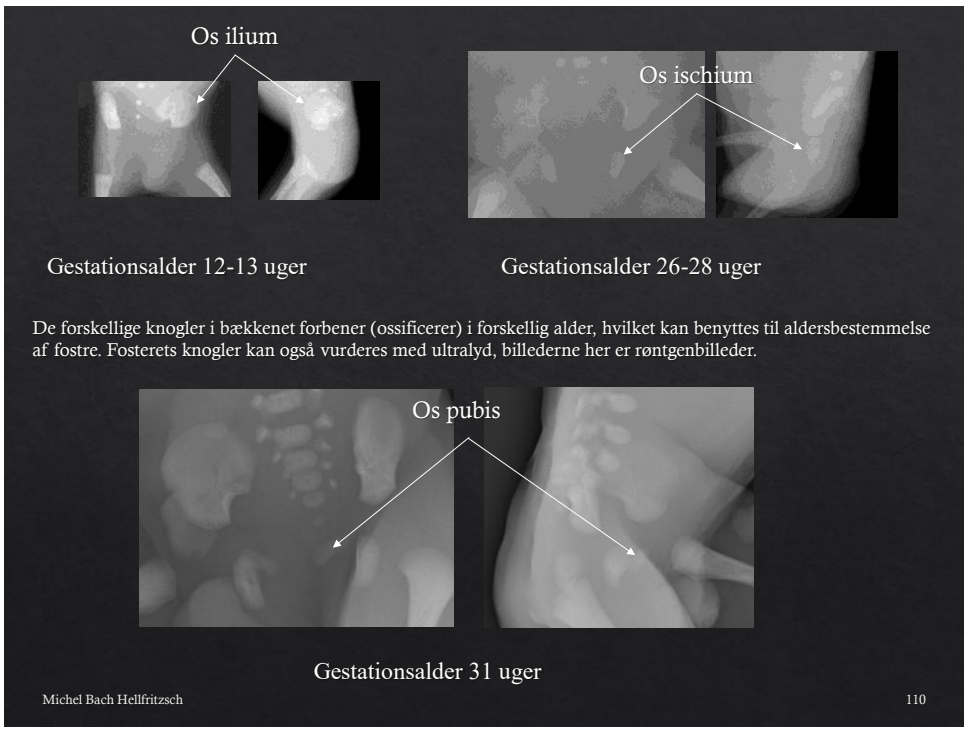
Os ilium
Os ischium
Gestationsalder 12-13 uger
Gestationsalder 26-28 uger
De forskellige knogler i bækkenet forbener (ossificerer) i forskellig alder, hvilket kan benyttes til aldersbestemmelse af fostre. Fosterets knogler kan også vurderes med ultralyd, billederne her er røntgenbilleder.
Os pubis
Gestationsalder 31 uger
Michel Bach Hellfritzsch
110

110

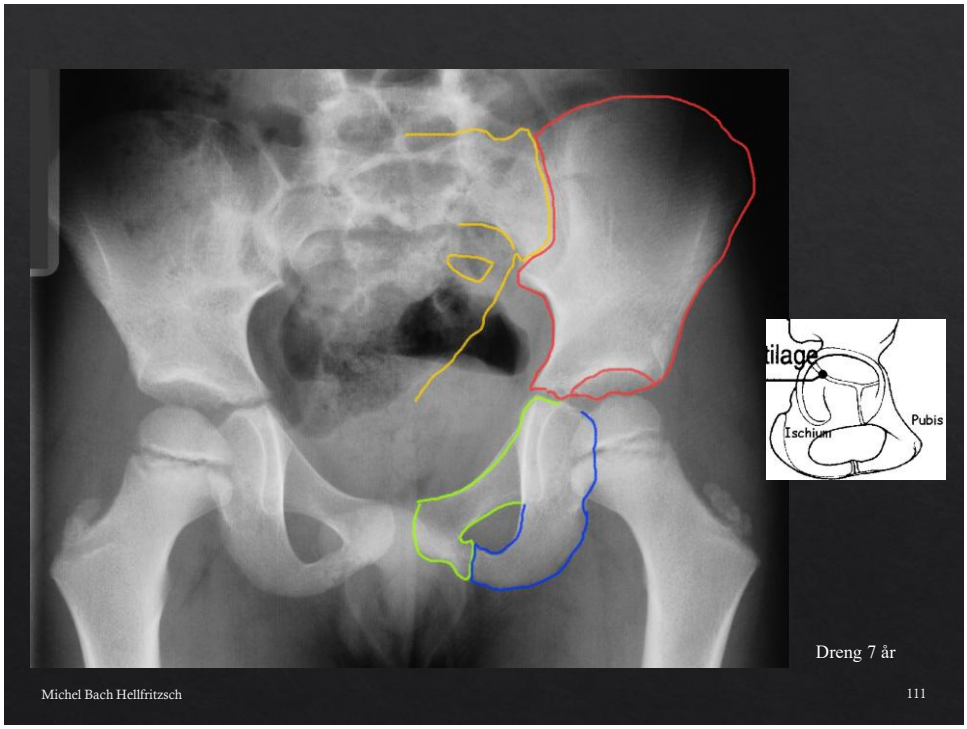
tilage
Pubis
Ischium
Dreng 7 år
Michel Bach Hellfritzsch
111

111

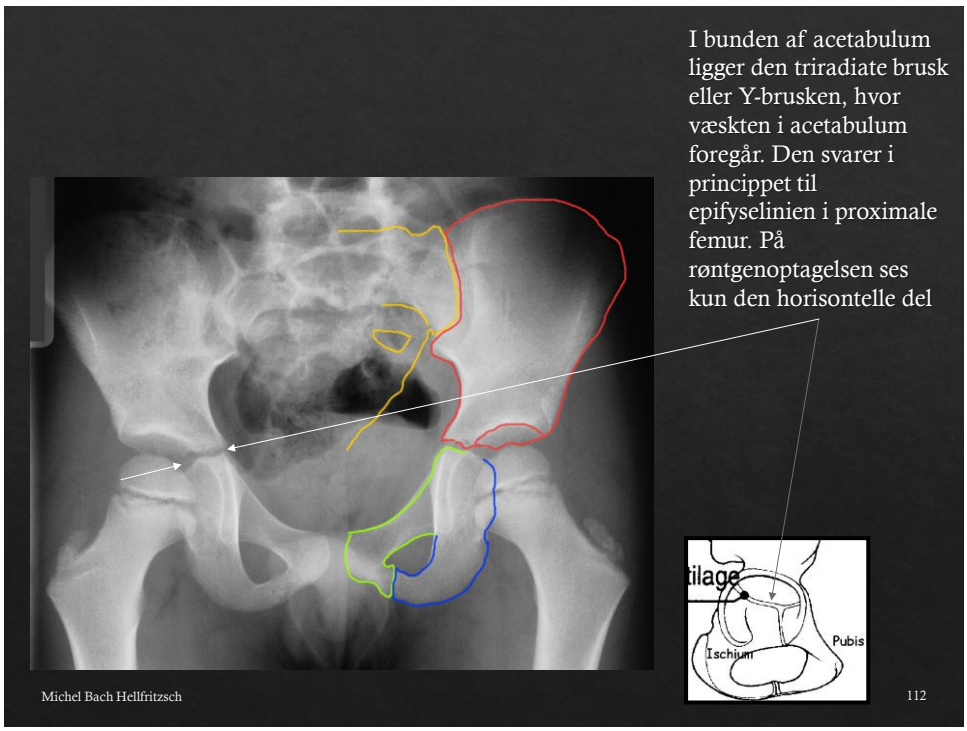
I bunden af acetabulum ligger den triradiate brusk eller Y-brusken, hvor væskten i acetabulum foregår. Den svarer i princippet til epifyselinien i proximale femur. På røntgenoptagelsen ses kun den horisontelle del
tilage
Pubis
Ischium
Michel Bach Hellfritzsch
112

112

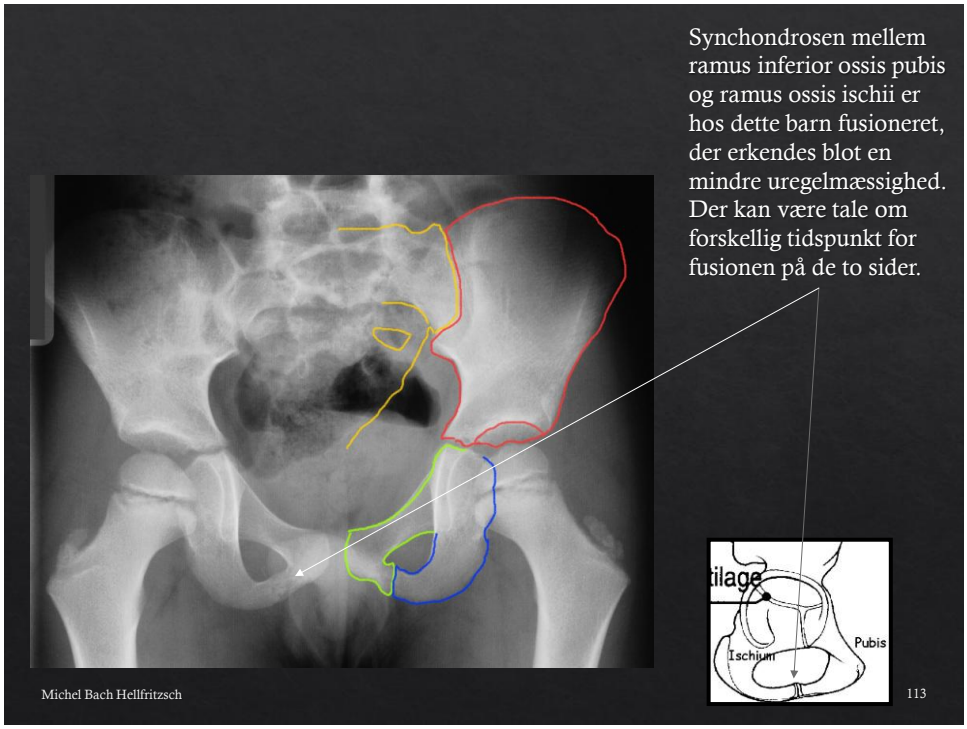
Synchondrosen mellem ramus inferior ossis pubis og ramus ossis ischii er hos dette barn fusioneret, der erkendes blot en mindre uregelmæssighed. Der kan være tale om forskellig tidspunkt for fusionen på de to sider.
tilage
Pubis
Ischium
Michel Bach Hellfritzsch
113

113


Svarende til trochanter major, ses apofysen anlagt. Bemærk på det indsatte UL billede (fra en nyfødt), at caput kernen og apofysen ossificerer i samme bruskmasse.
Caputkernen i 3-6 måneders alderen, apofysen i 3-4 års alderen (disse tider angives dog meget forskelligt i forskellige lærebøger).
C: Caput femoris
TM: Trochanter major
Nyfødt
C
TM
Michel Bach Hellfritzsch
114

114

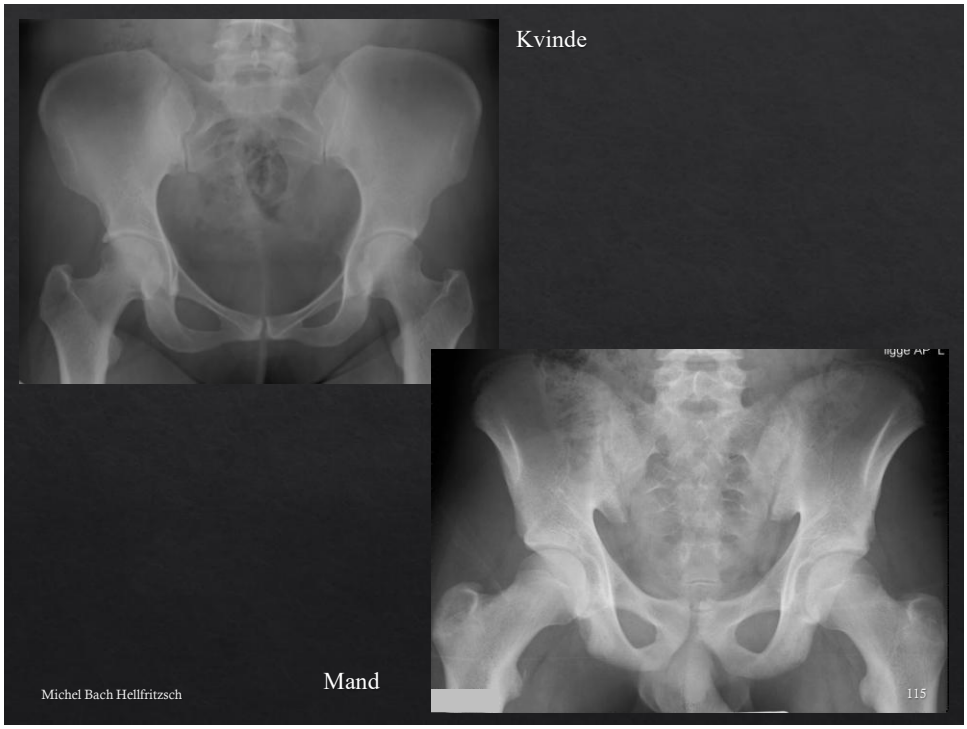
Kvinde
Mand
Michel Bach Hellfritzsch
115

115

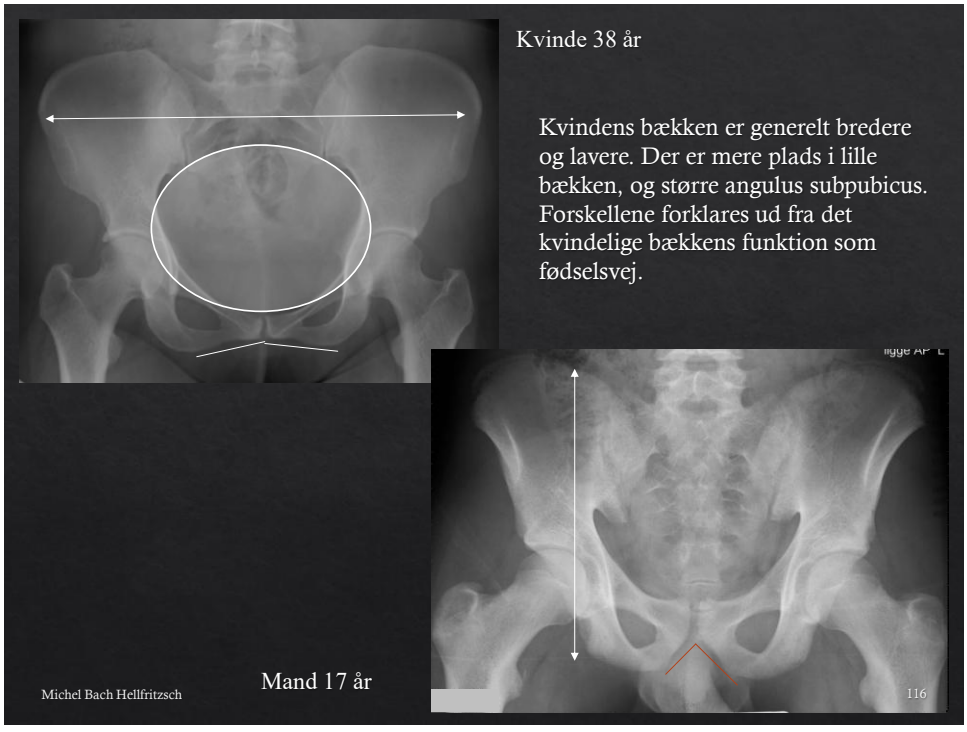
Kvinde 38 år
Kvindens bækken er generelt bredere og lavere. Der er mere plads i lille bækken, og større angulus subpubicus. Forskellene forklares ud fra det kvindelige bækkens funktion som fødselsvej.
Mand 17 år
Michel Bach Hellfritzsch
116

116

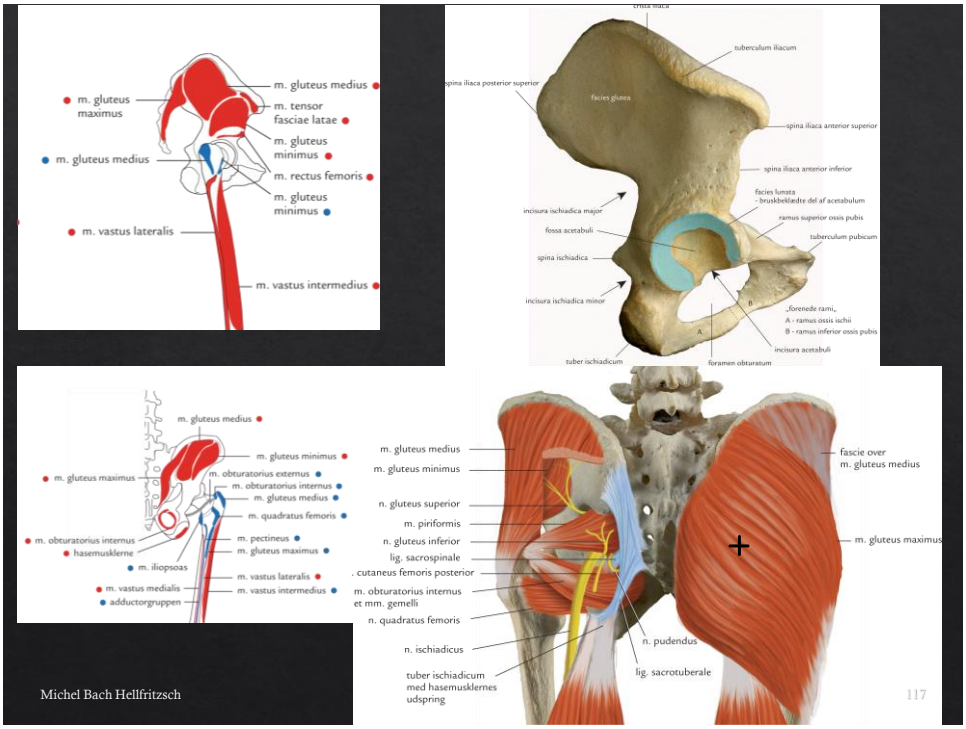

117

Hoftemusklerne

- Lændemusklen:
  - M. iliacus
  - M. psoas major
- Sædemusklerne:
  - M. gluteus maximus
  - M. gluteus medius
  - M. gluteus minimus
  - M. tensor fasciae latae
- Hofteleddets små udadrotatorer:
  - M. piriformis
  - M. obturatorius internus
  - Mm. gemelli
  - M. quadratus femoris
  - M. obturatorius externus

118

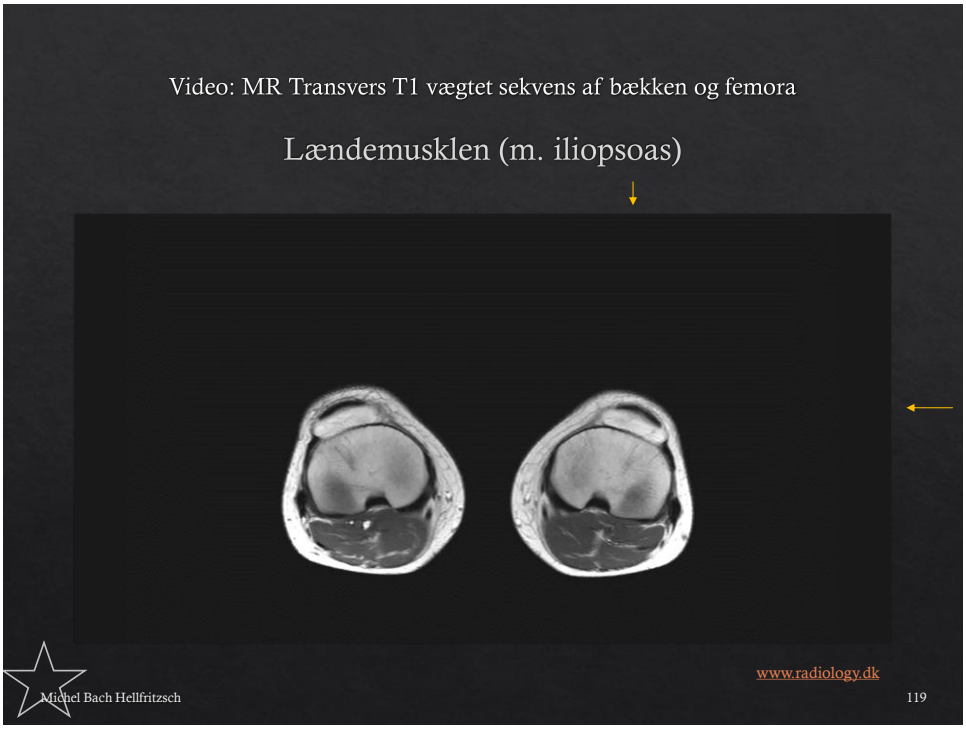
Video: MR Transvers T1 vægtet sekvens af bækken og femora
Lændemusklen (m. iliopsoas)
www.radiology.dk
Michel Bach Hellfritzsch
119

119

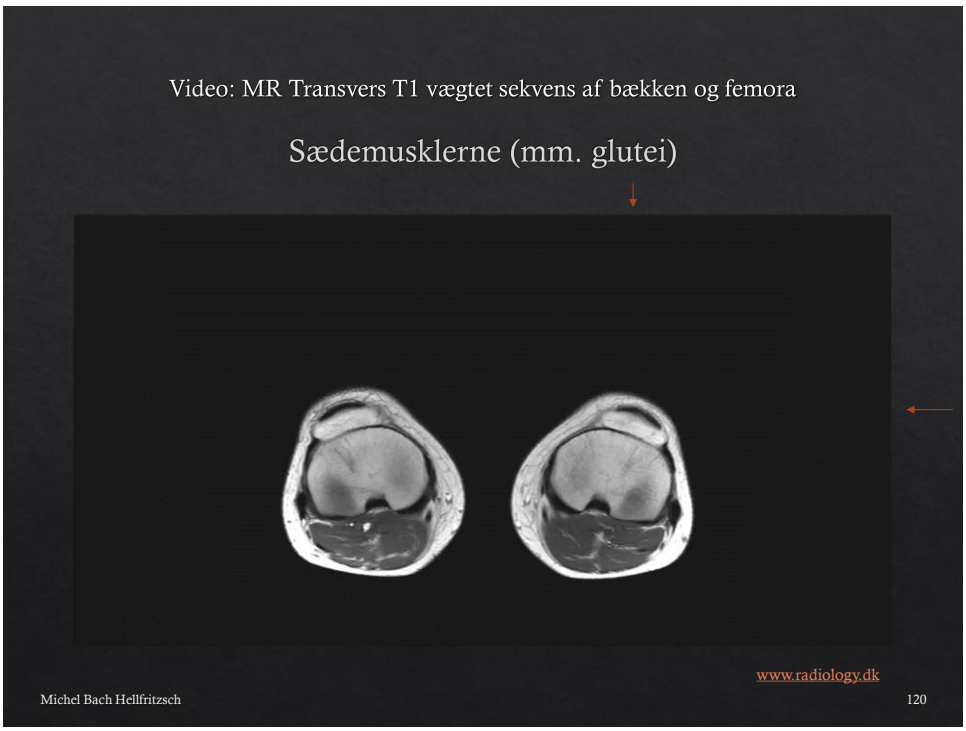
Video: MR Transvers T1 vægtet sekvens af bækken og femora
Sædemusklerne (mm. glutei)
www.radiology.dk
Michel Bach Hellfritzsch
120

120

Hofteled

121



122

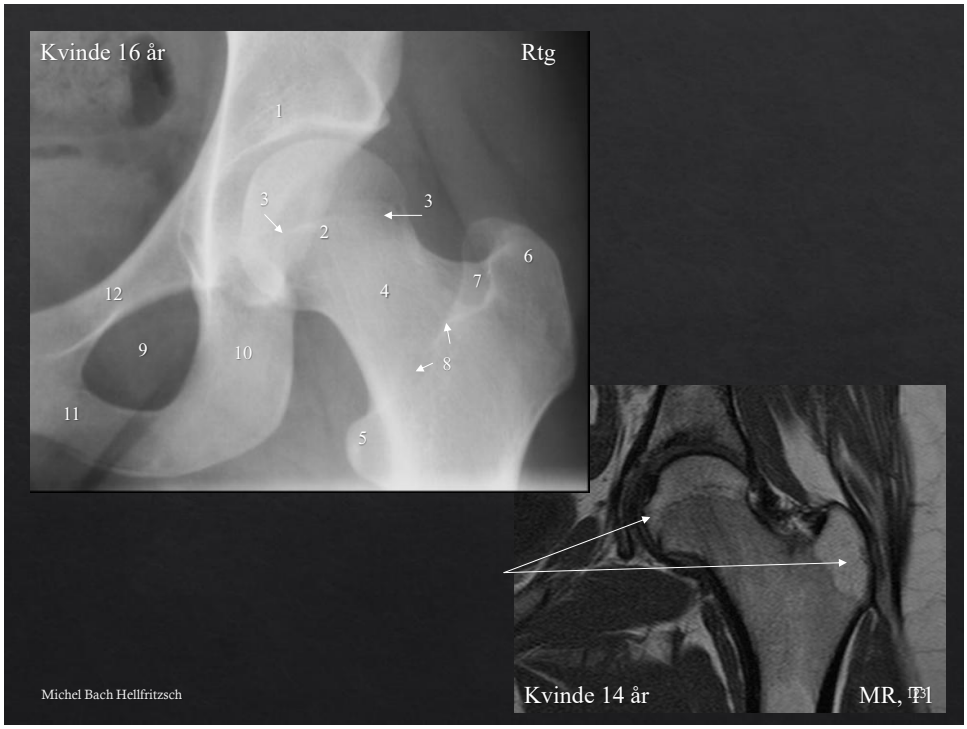
Kvinde 16 år
Rtg
1
2
3
3
4
5
6
7
8
9
10
11
12
Kvinde 14 år
MR, T1
Michel Bach Hellfritzsch

123

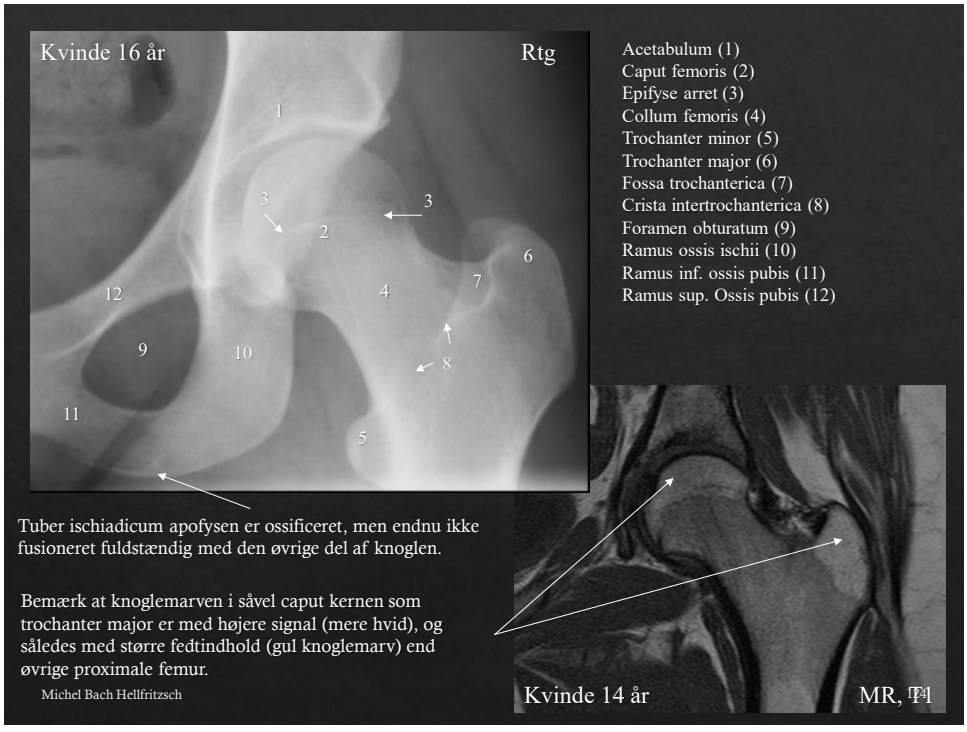
Kvinde 16 år
Rtg
1
2
3
3
4
5
6
7
8
9
10
11
12
Acetabulum (1)
Caput femoris (2)
Epifyse arret (3)
Collum femoris (4)
Trochanter minor (5)
Trochanter major (6)
Fossa trochanterica (7)
Crista intertrochanterica (8)
Foramen obturatum (9)
Ramus ossis ischii (10)
Ramus inf. ossis pubis (11)
Ramus sup. Ossis pubis (12)
Tuber ischiadicum apofysen er ossificeret, men endnu ikke fusioneret fuldstændig med den øvrige del af knoglen.
Bemærk at knoglemarven i såvel caput kernen som trochanter major er med højere signal (mere hvid), og således med større fedtindhold (gul knoglemarv) end øvrige proximale femur.
Michel Bach Hellfritzsch
Kvinde 14 år
MR, T1

124

Medfødt hofteledskred (Medfødt hofteledsluksation)

125

Afvigelse fra normal anatomi?



AP optagelse



Lauensteins projektion

126

Medfødt hofteledskred

Den venstre hofte er lukseret (ude af led).
Der er her tale om en medfødt tilstand

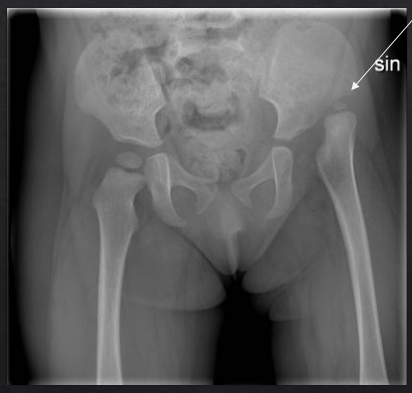



127

Medfødt hofteledskred

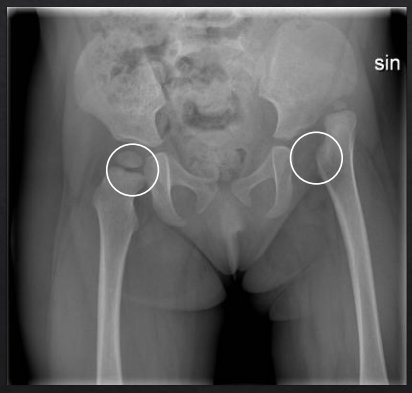



Normal højre hofte, ledskred på venstre side. Dette er ikke medfødt i alle tilfælde, og kaldes mere præcist DDH (developmental dysplasia of the hip), med egentlig ledskred som her i de sværeste tilfælde.

128

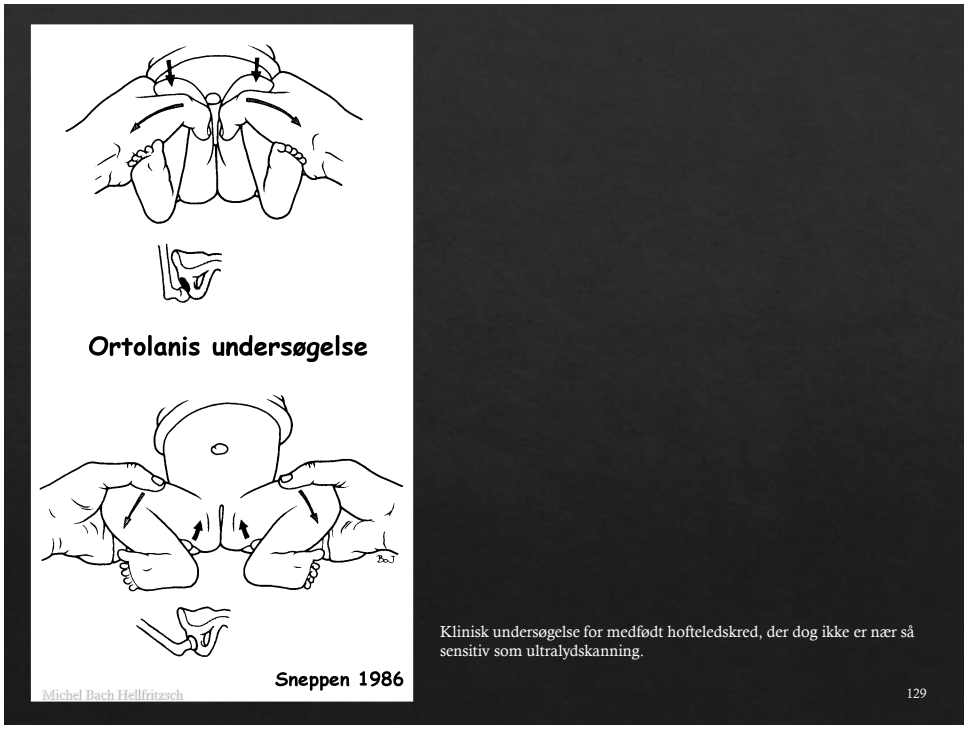
Ortolanis undersøgelse
Sneppen 1986
Michel Bach Hellfritzsch
Klinisk undersøgelse for medfødt hofteledskred, der dog ikke er nær så sensitiv som ultralydskanning.
129

129

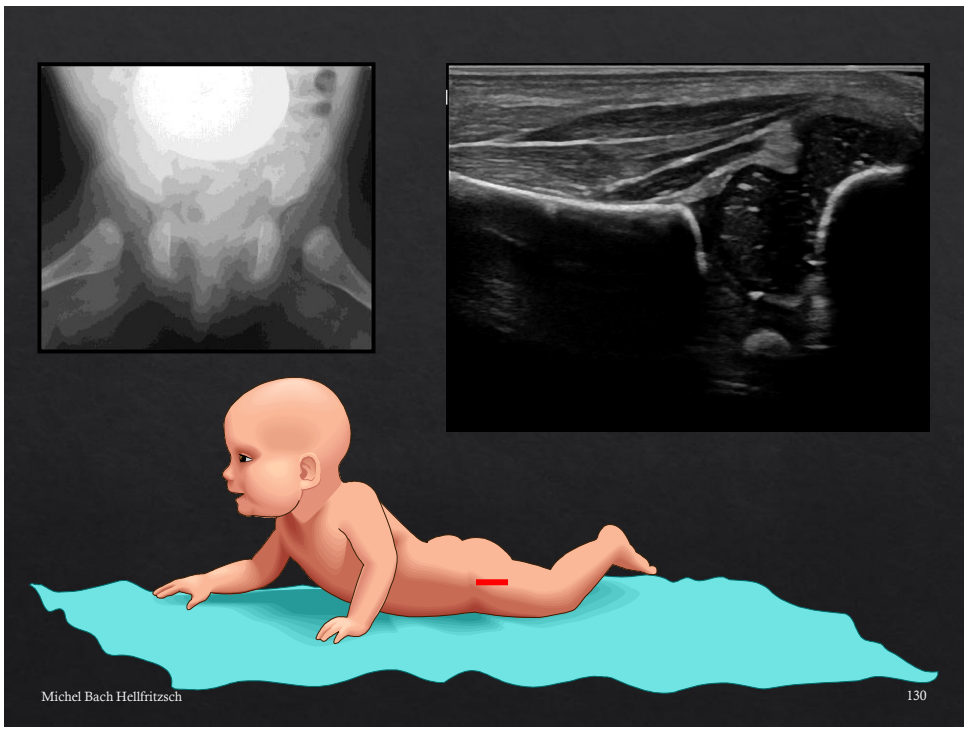
Michel Bach Hellfritzsch
130

130

Vacuum fænomen i hoften. Der kan skabes undertryk i hoften, hvis benet holdes og barnet trækker imod, således at der kommer luft i leddet. Derved ses afgrænsningen af caput tydeligt, da luft er et godt kontraststof.





Røntgenoptagelsen er en Lauensteins projektion (flexion og udadroation i hoften) og således ikke helt sammenlignelig med billedet fra skanningen



Michel Bach Hellfritzsch 131

131

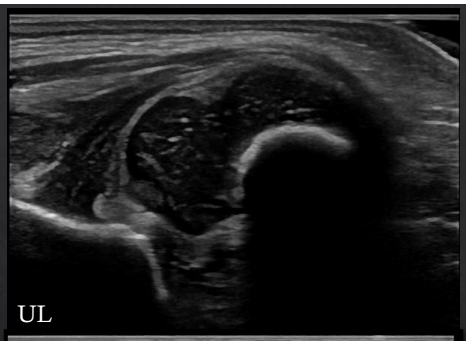



Michel Bach Hellfritzsch

Medfødt hofteledskred



Normal hofte



Pavlik sele

132

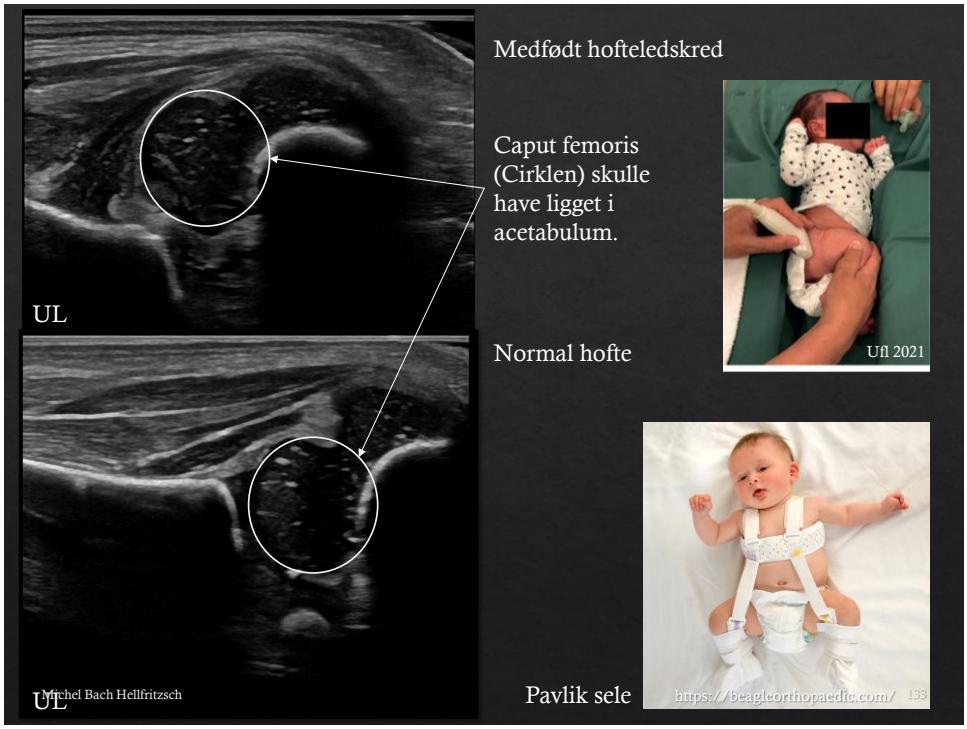

133

Knogletrabekler

134


92-årig mand
34-årig kvinde
Michel Bach Hellfritzsch
135

135

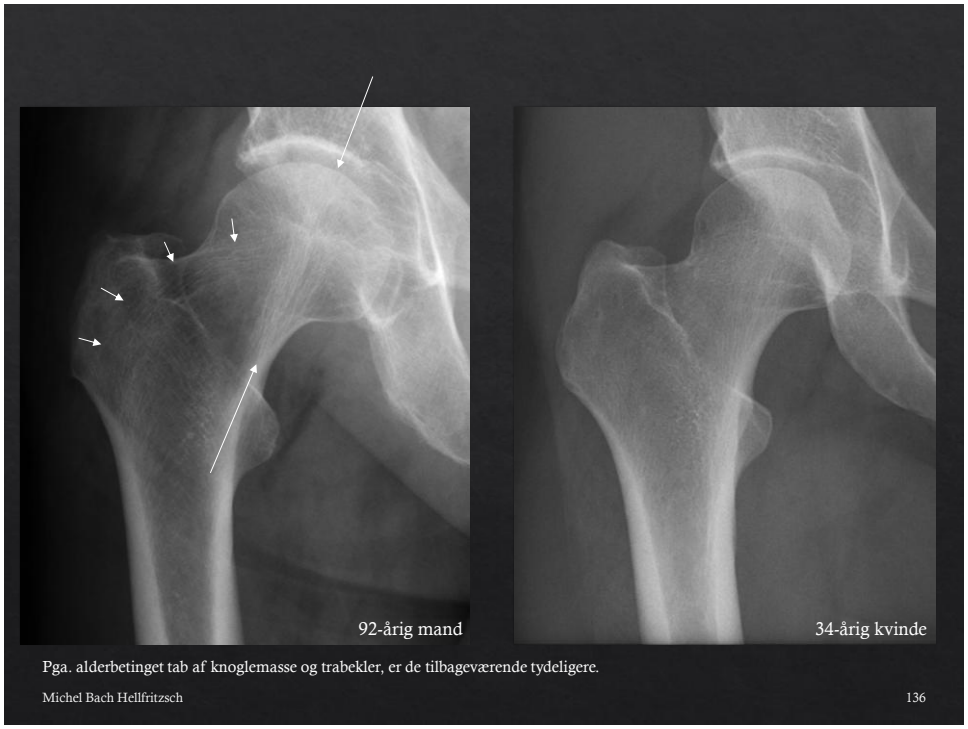
92-årig mand
34-årig kvinde
Pga. alderbetinget tab af knoglemasse og trabekler, er de tilbageværende tydeligere.
Michel Bach Hellfritzsch
136

136

Fractura collum femoris

Michel Bach Hellfritzsch 137

137



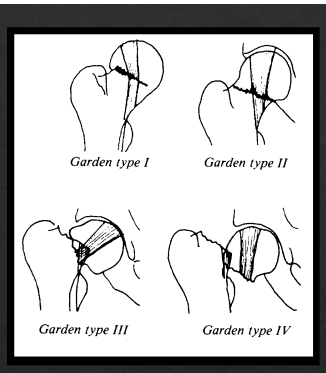

138

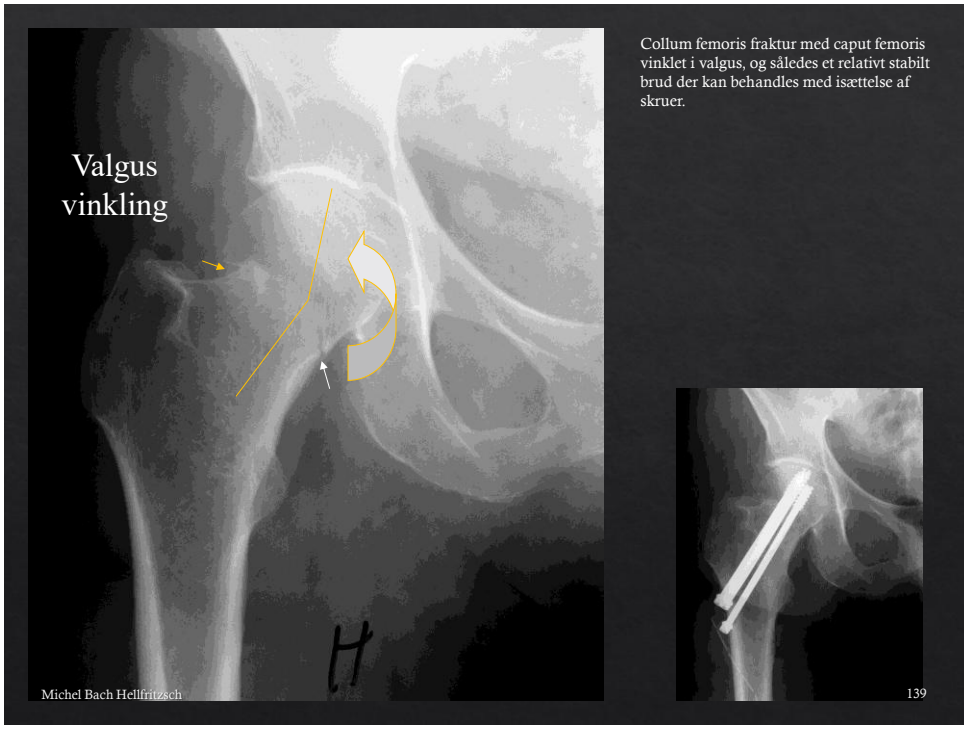
Valgus
vinkling
Collum femoris fraktur med caput femoris vinklet i valgus, og således et relativt stabilt brud der kan behandles med isættelse af skruer.
Michel Bach Hellfritzsch
139

139

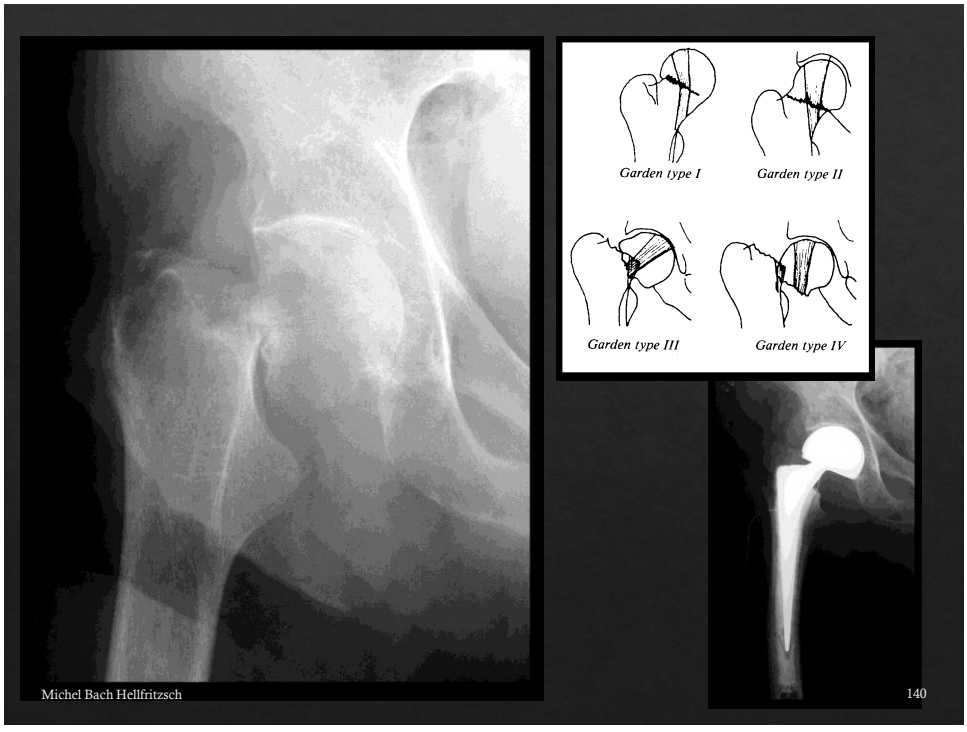
Garden type I
Garden type II
Garden type III
Garden type IV
Michel Bach Hellfritzsch
140

140

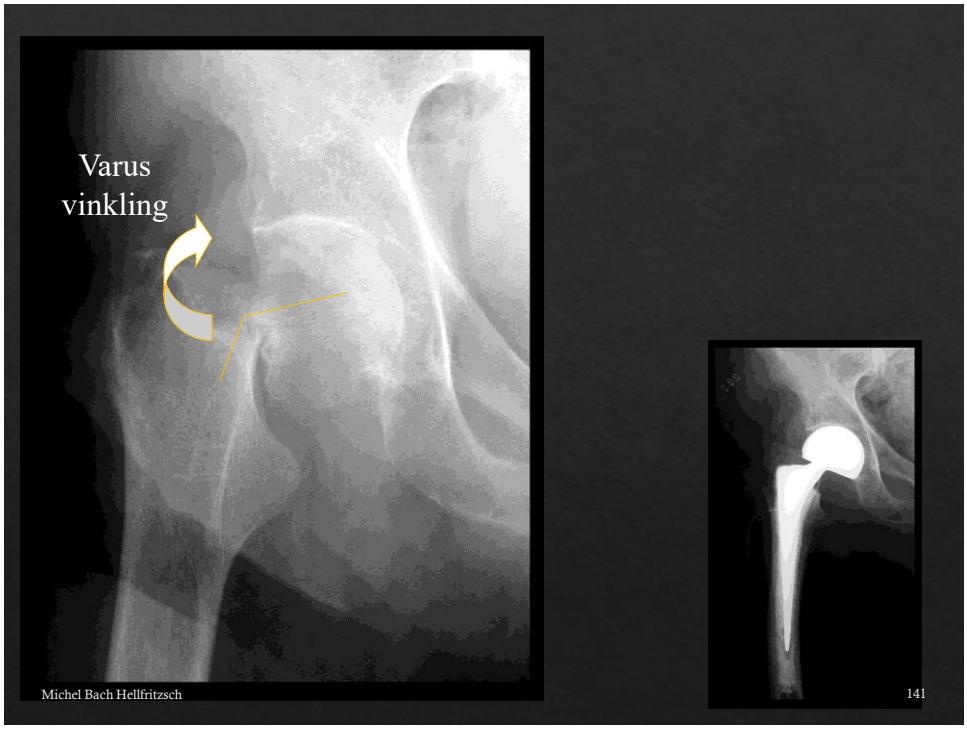
Varus
vinkling
Michel Bach Hellfritzsch
141

141

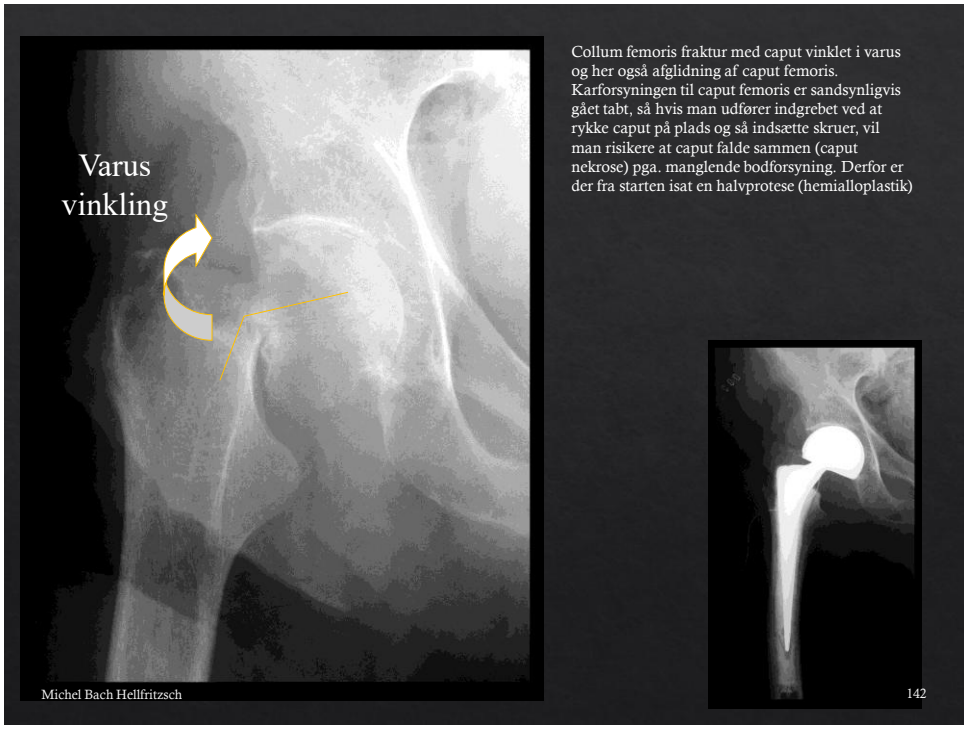
Varus
vinkling
Collum femoris fraktur med caput vinklet i varus og her også afglidning af caput femoris. Karforsyningen til caput femoris er sandsynligvis gået tabt, så hvis man udfører indgrebet ved at rykke caput på plads og så indsætte skruer, vil man risikere at caput falde sammen (caput nekrose) pga. manglende bodforsyning. Derfor er der fra starten isat en halvprotese (hemialloplastik)
Michel Bach Hellfritzsch
142

142



Nyfødt: 150 gr.
Voksen: 125 (120-130) gr.
Gammel: 120 gr.

Coxa vara (reduceret vinkel)
Coxa valga (øget vinkel)



Efter inspiration fra Alan E. Oestreichs "Growth of the pediatric skeleton"

Michel Bach Hellfritzsch 143

143

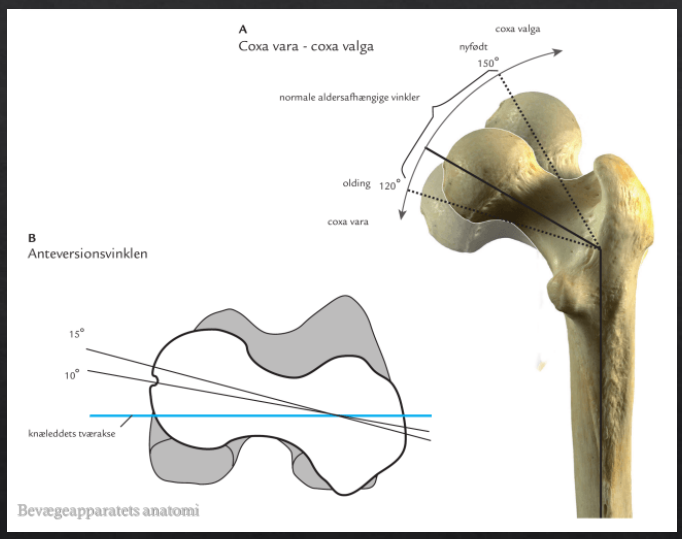

Michel Bach Hellfritzsch 144

144

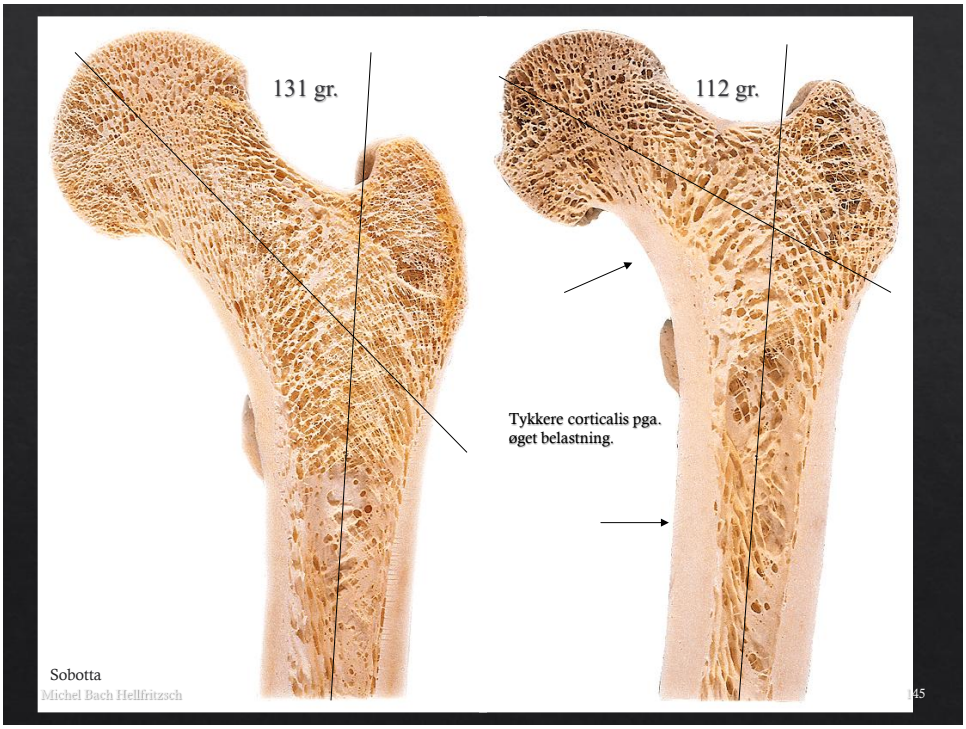
131 gr.
112 gr.
Tykkere corticalis pga.
øget belastning.
Sobotta
Michel Bach Hellfritzsch
145

145

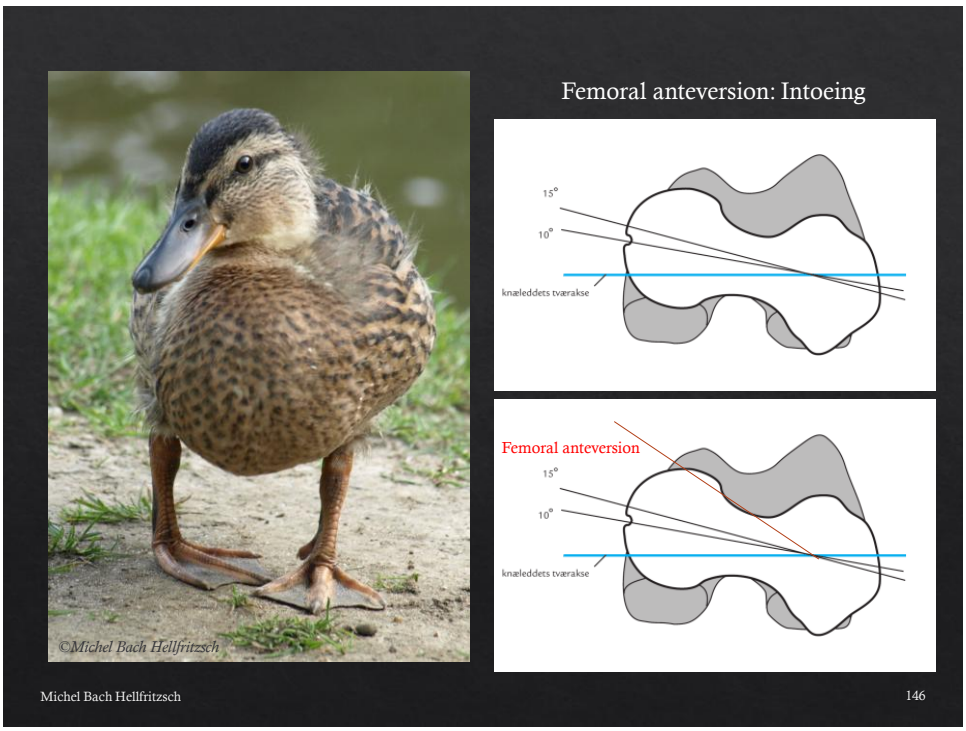
Femoral anteversion: Intoeing
15°
10°
knæleddets tværakse
Femoral anteversion
15°
10°
knæleddets tværakse
©Michel Bach Hellfritzsch
Michel Bach Hellfritzsch
146

146

Underekstremitetens kar

Michel Bach Hellfritzsch 147

147

Arteriosklerose hos 55 årig kvinde.



Michel Bach Hellfritzsch 148

148


Arteriosklerose hos 55 årig kvinde.
1
2
2
3
4
1
2
2
3
4
5
Michel Bach Hellfritzsch
149

149


Arteriosklerose hos 55 årig kvinde.
1
2
2
3
4
1
2
2
3
4
5
1. A. femoralis
2. A. poplitae
3. A. tibialis posterior
4. A. tibialis anterior
5. A. fibularis (peronea)
Michel Bach Hellfritzsch
150

150

Angiografi og Seldinger teknik

151

Angiografi ad modum Seldinger



a. En kanyle føres ind i arterien
b. Gennem kanylen indføres en leder bestående af bøjeligt metal
c. Kanylen fjernes
d. Over lederen skubbes nu et plastik kateter
e. Når kateteret ligger med spidsen det korrekte sted sprøjtes kontraststof ind i det.

152

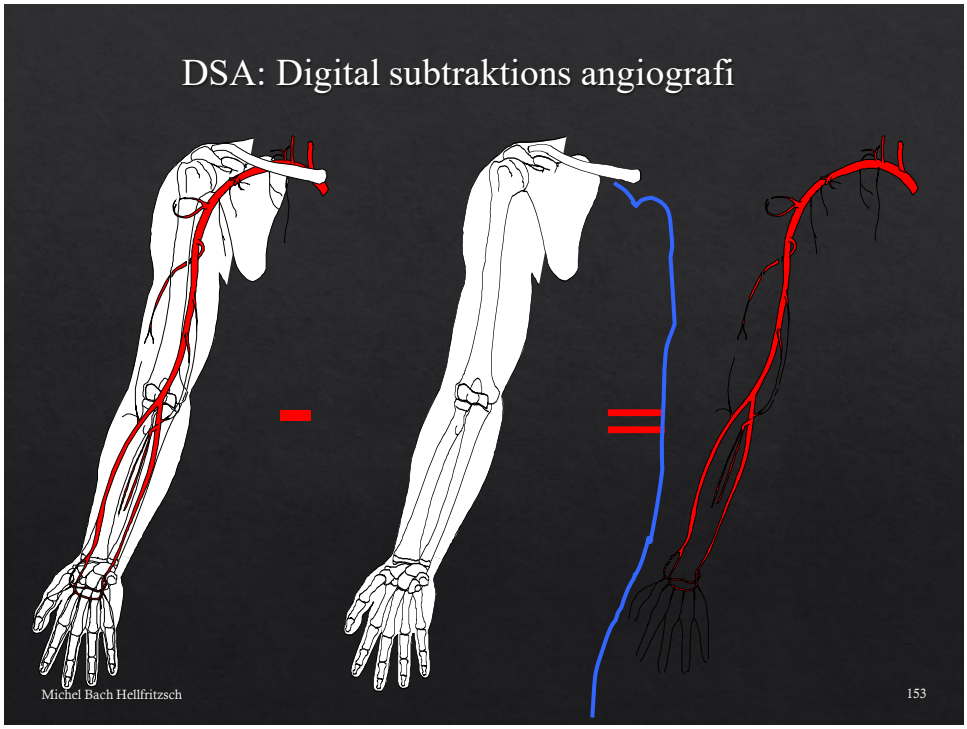
DSA: Digital subtraktions angiografi
Michel Bach Hellfritzsch
153

153

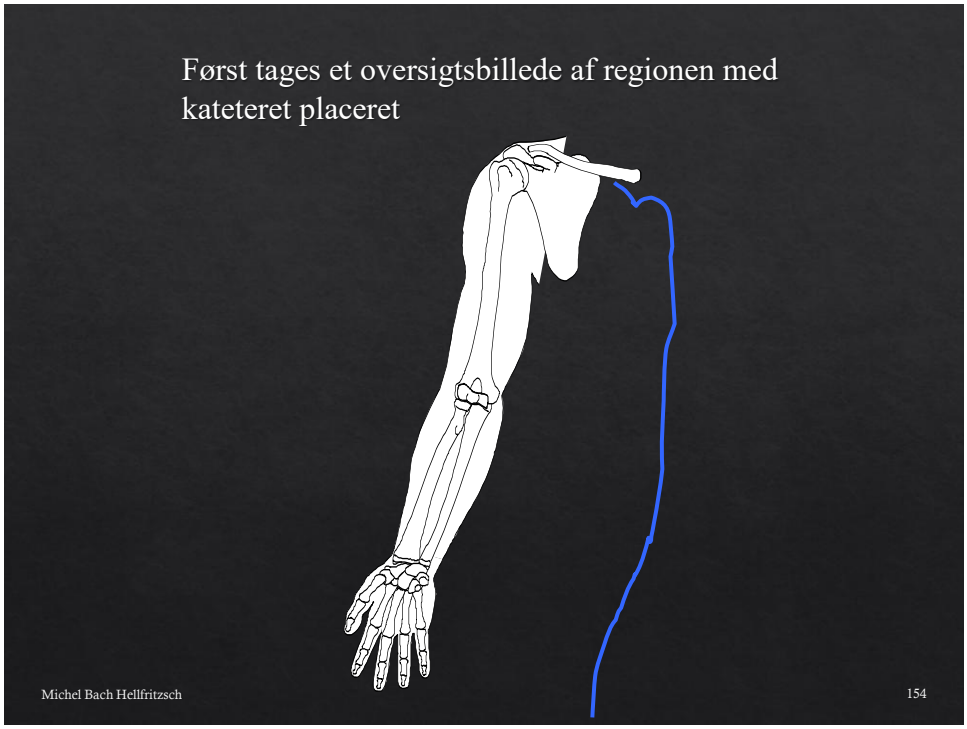
Først tages et oversigtsbillede af regionen med kateteret placeret
Michel Bach Hellfritzsch
154

154

Derefter sprøjtes kontrasten ind i karret og der tages et nyt billede

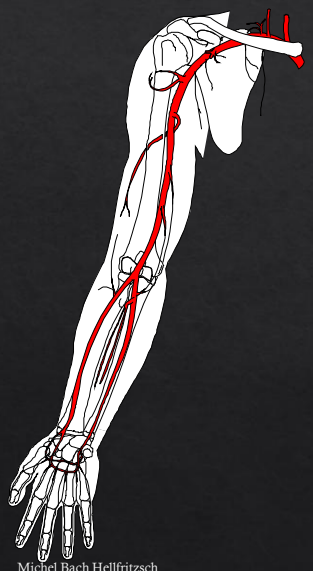

Michel Bach Hellfritzsch 155

155

Der er tale om digitale billeder og det første billede trækkes nu fra det andet billede, således at der fås et billede af karrene

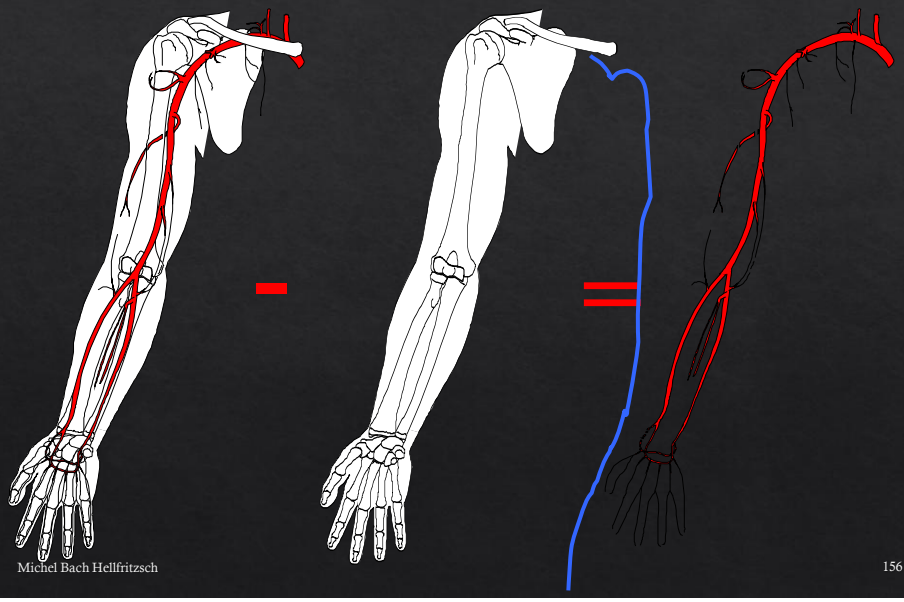

Michel Bach Hellfritzsch 156

156

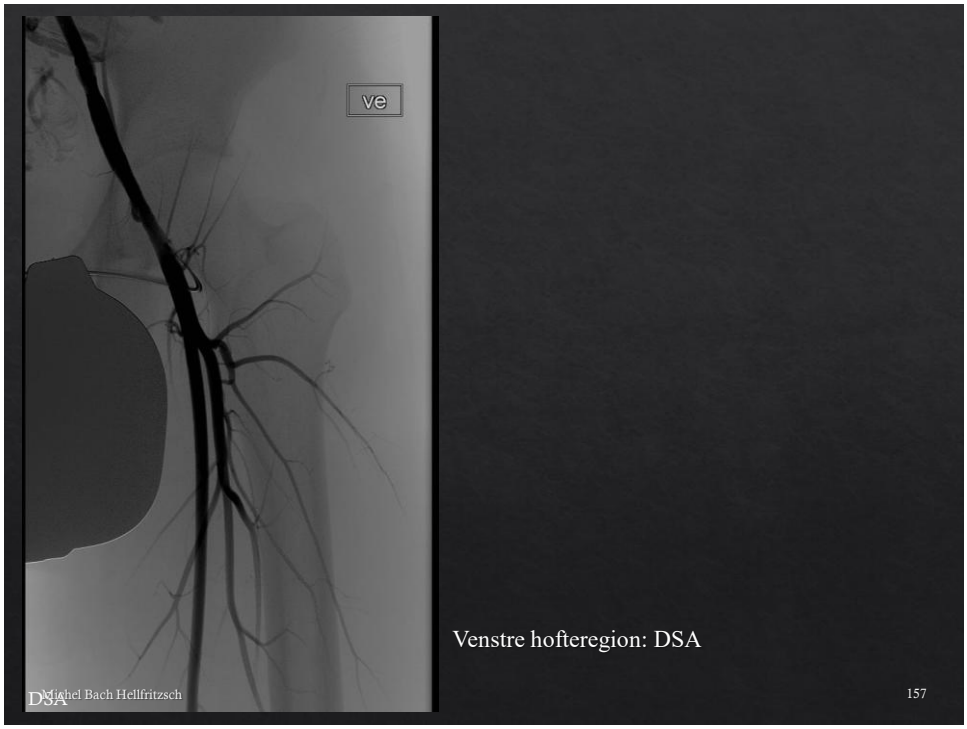
ve
Venstre hofteregion: DSA
DSA
Michel Bach Hellfritzsch
157

157

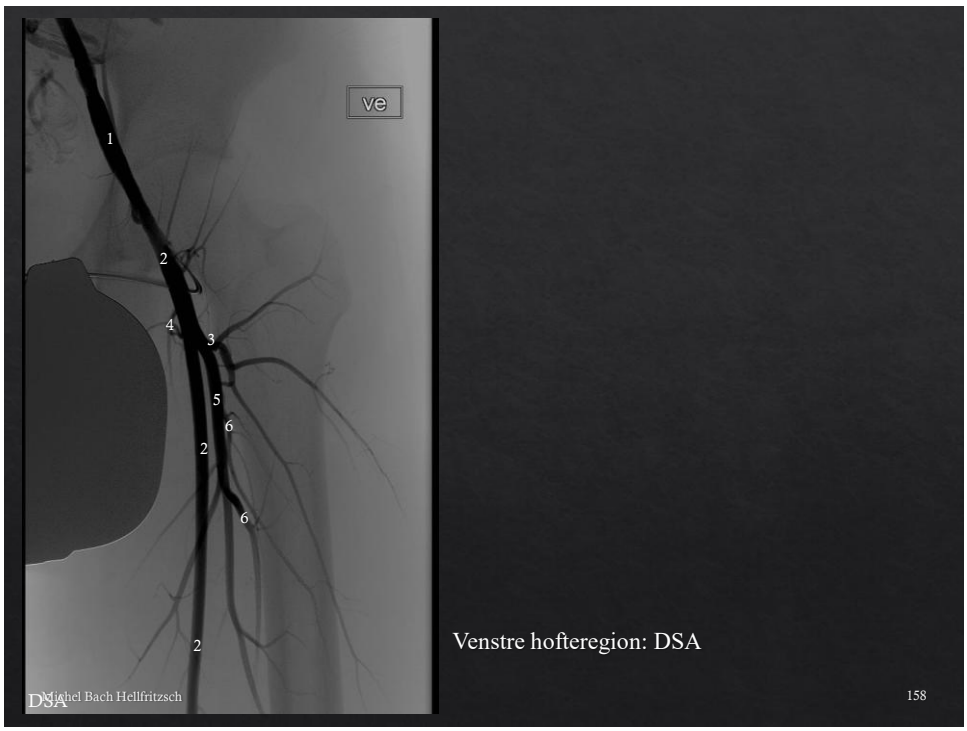
ve
1
2
4
3
5
6
2
6
2
Venstre hofteregion: DSA
DSA
Michel Bach Hellfritzsch
158

158



1. A. iliaca externa
2. A. femoralis
3. A. circumflexa femoris lateralis
4. A. circumflexa femoris medialis
5. A. profunda femoris
6. Aa. Perforantes
7. Gonadebeskytter

Venstre hofteregion: DSA

159

Knæled og knæregionen

160

Epifyseskiver

161

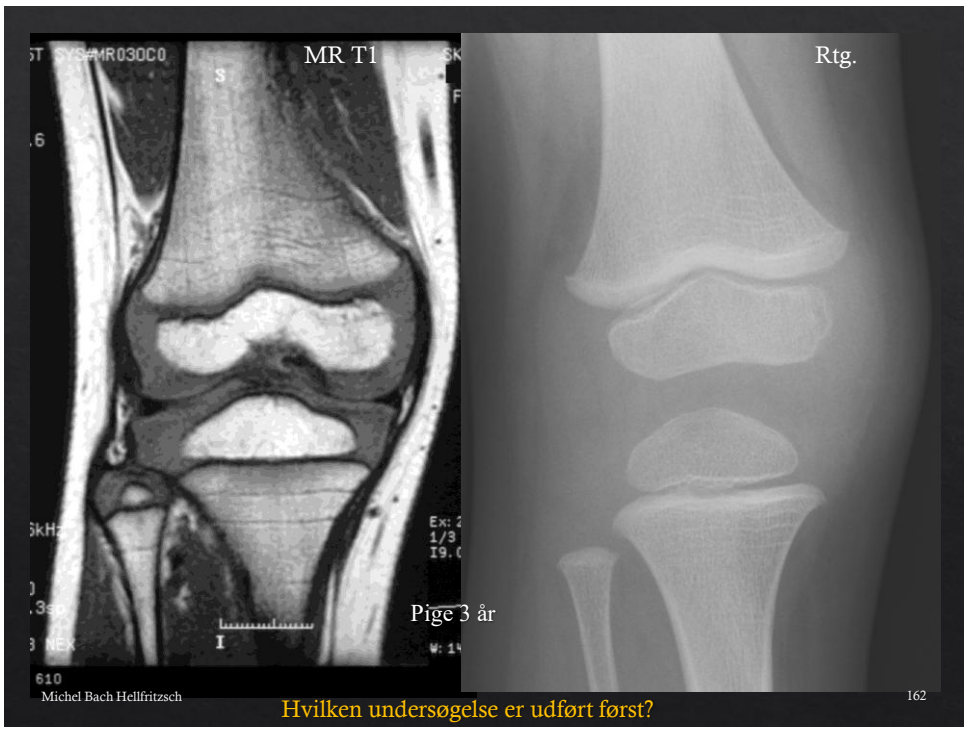

162

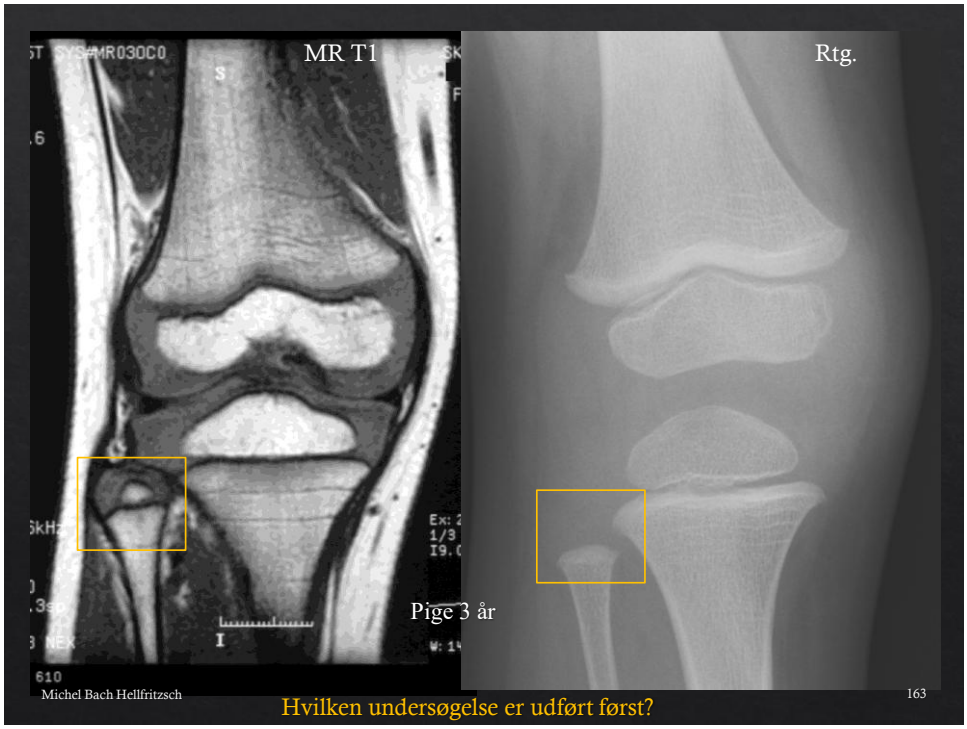
MR T1
Rtg.
Pige 3 år
Michel Bach Hellfritzsch
163
Hvilken undersøgelse er udført først?

163

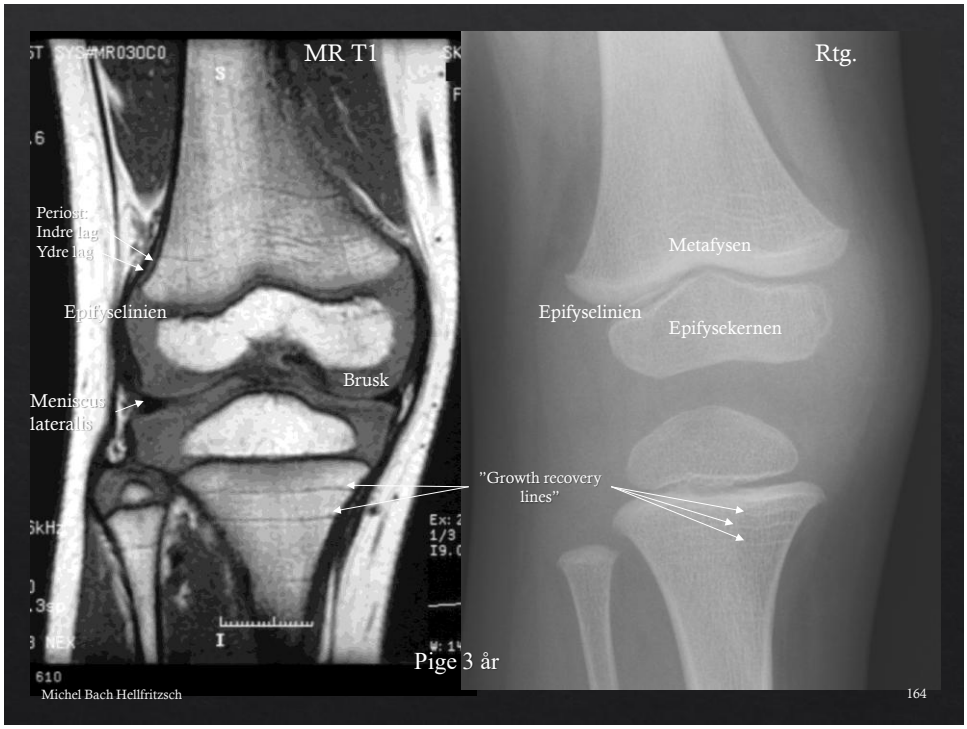
MR T1
Rtg.
Periost:
Indre lag
Ydre lag
Epifyselinien
Brusk
Meniscus
lateralis
Metafysen
Epifyselinien
Epifysekernen
"Growth recovery
lines"
Pige 3 år
Michel Bach Hellfritzsch
164

164



Normal anatomi?

165

Rakit forandringer





Normal undersøgelse til sammenligning

166

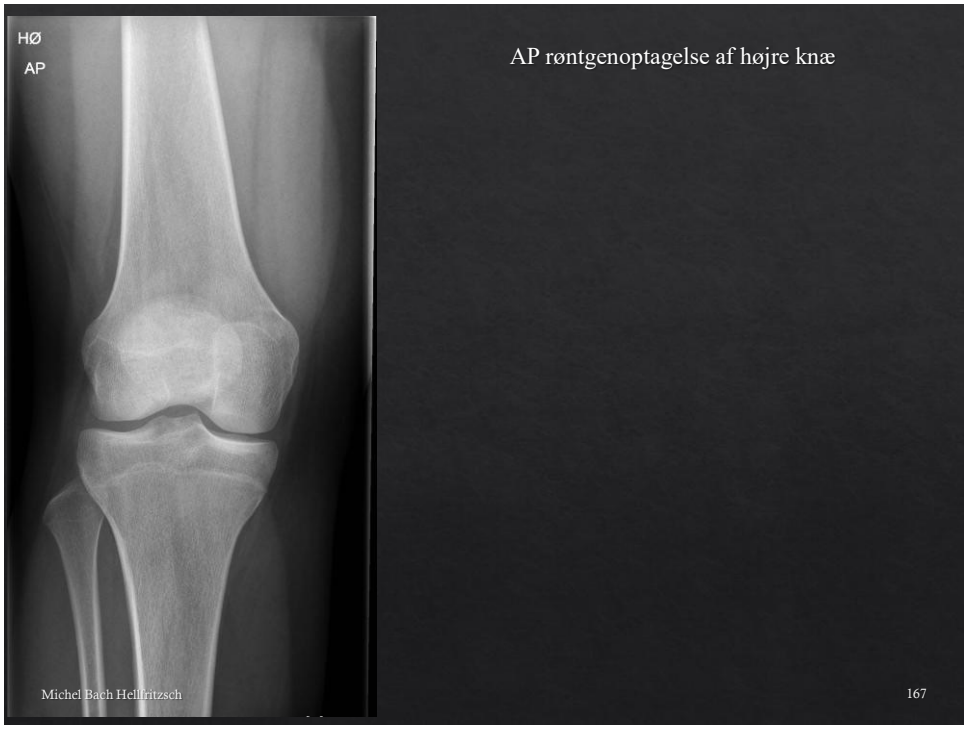
HØ
AP
AP røntgenoptagelse af højre knæ
Michel Bach Hellfritzsch
167

167


HØ
AP
1
3
2
7
6
7
5
4
10
11
Michel Bach Hellfritzsch
168

168


HØ
AP
1
2
3
4
5
6
7
7
10
11
Michel Bach Hellfritzsch
1) Corpus femoris
2) Condylus medialis femoris
3) Condylus lateralis femoris
4) Condylus medialis tibiae
5) Condylus lateralis tibiae
6) Eminentia intercondylaris
7) Tuberculum intercondylare mediale et laterale
8) Area intercondylaris ant. et post. (Ses ej)
9) Tuberositas tibiae (Ses ej)
10) Caput fibulae
11) Collum fibulae
169

169


HØ
AP
Michel Bach Hellfritzsch
AP røntgenoptagelse af højre knæ:
Patella
170

170

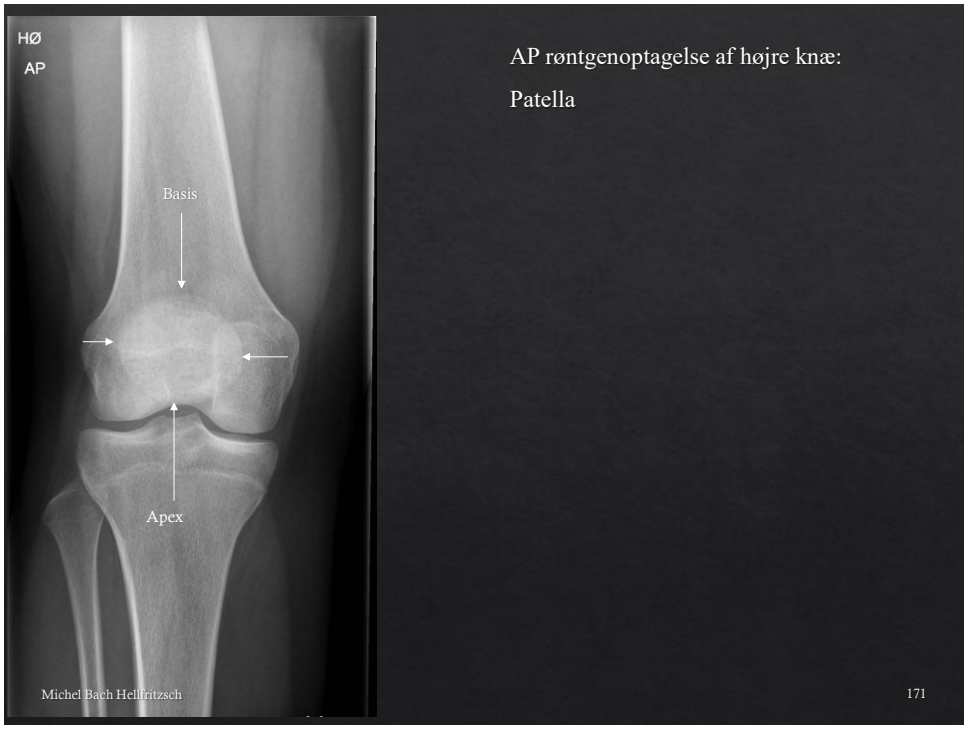
HØ
AP
Basis
Apex
Michel Bach Hellfritzsch
AP røntgenoptagelse af højre knæ:
Patella
171

171


HØ
Ligge
Michel Bach Hellfritzsch
Side røntgenoptagelse af højre knæ
172

172


HØ
Ligge
12
13
1
5
4
10
8
9
11
Michel Bach Hellfritzsch
173

173


HØ
Ligge
12
13
1
5
4
10
8
9
11
1) Condylus medialis et lateralis
2) Fossa intercondylaris – Ses ej
3) Epicondylus medialis et lateralis –Ses ej
4) Condylus medialis et lateralis tibiae
5) Eminentia intercondylaris
6) Tuberculum intercondylare mediale et laterale
7) Area intercondylaris ant. et post.
8) Tuberositas tibiae
9) Caput fibilae
10) Apex capitis fibulae
11) Collum fibulae
12) Basis patellae
13) Apex patellae
Michel Bach Hellfritzsch
174

174


En lidt skrå (udadroteret) optagelse giver flot indblik til articulatio tibiofibularis.
Dx
Michel Bach Hellfritzsch
175

175

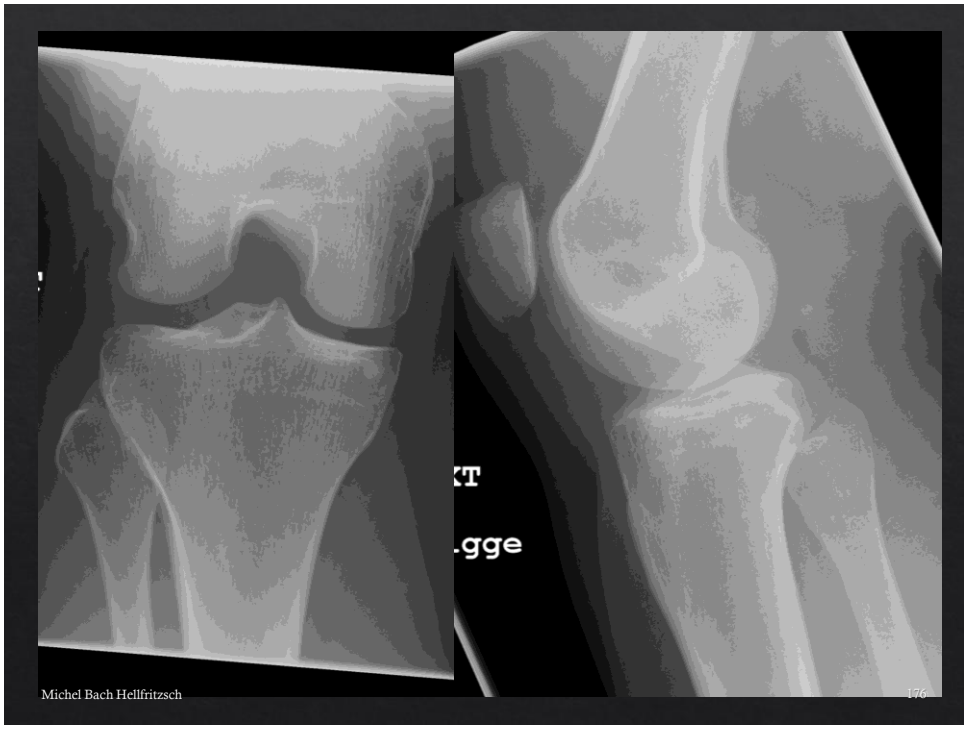
Michel Bach Hellfritzsch
176

176

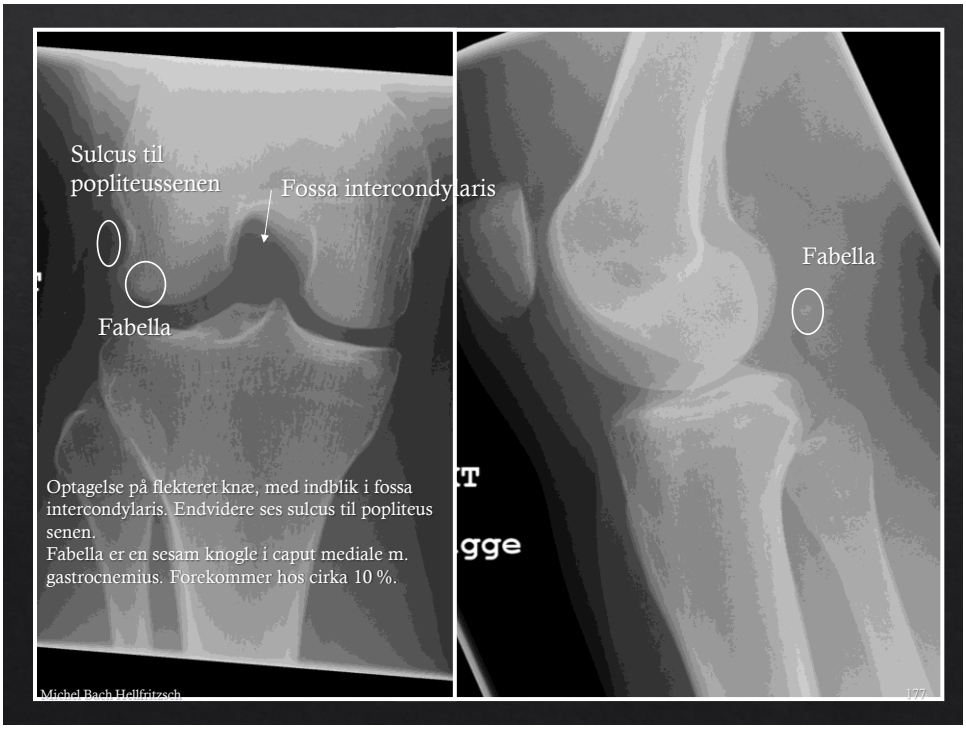
Sulcus til
popliteussenen
Fossa intercondylaris
Fabella
Fabella
Optagelse på flekteret knæ, med indblik i fossa intercondylaris. Endvidere ses sulcus til popliteus senen.
Fabella er en sesam knogle i caput mediale m. gastrocnemius. Forekommer hos cirka 10 %.
Michel Bach Hellfritzsch
177

177

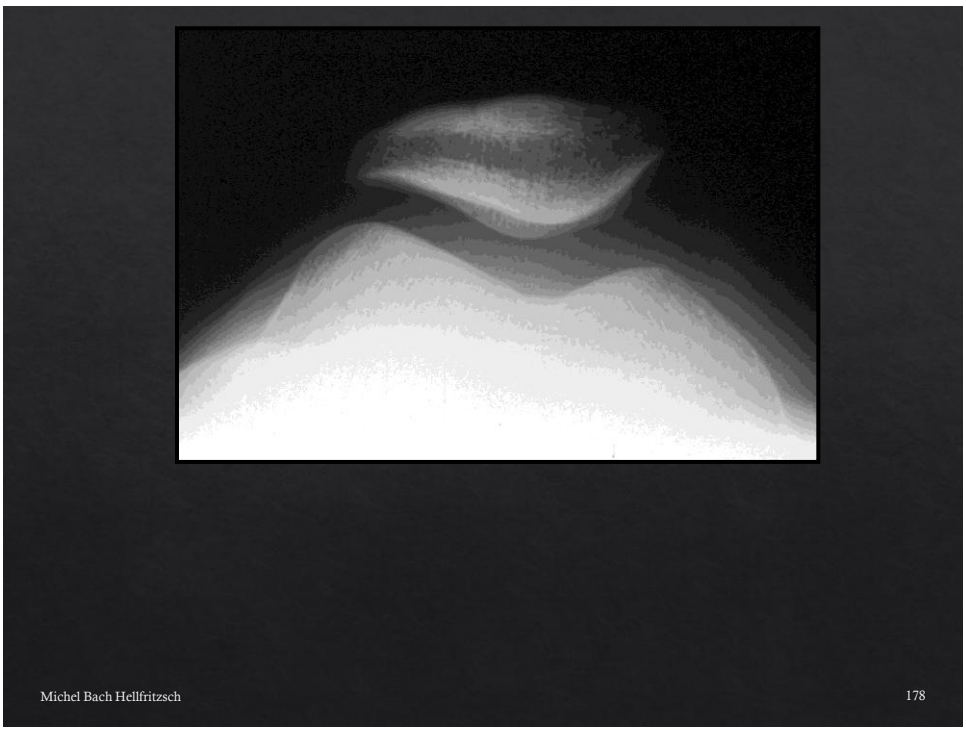
Michel Bach Hellfritzsch
178

178

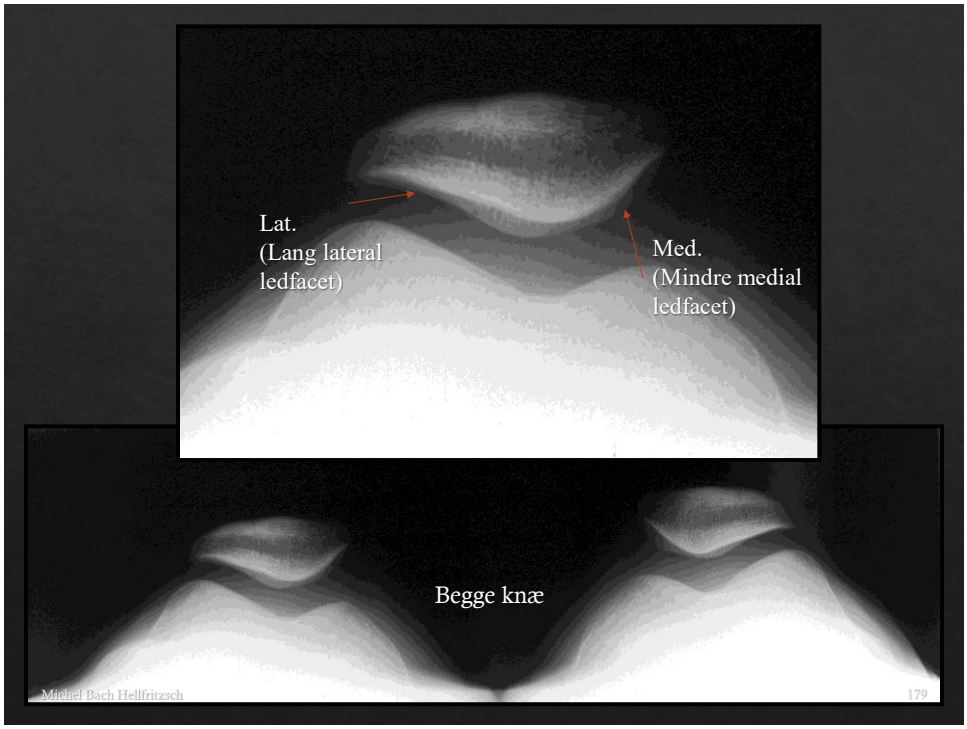
Lat.
(Lang lateral
ledfacet)
Med.
(Mindre medial
ledfacet)
Begge knæ
Michel Bach Hellfritzsch
179

179


Knæledsarthrose hos en ældre.
Michel Bach Hellfritzsch
180

180

MR knæled

181

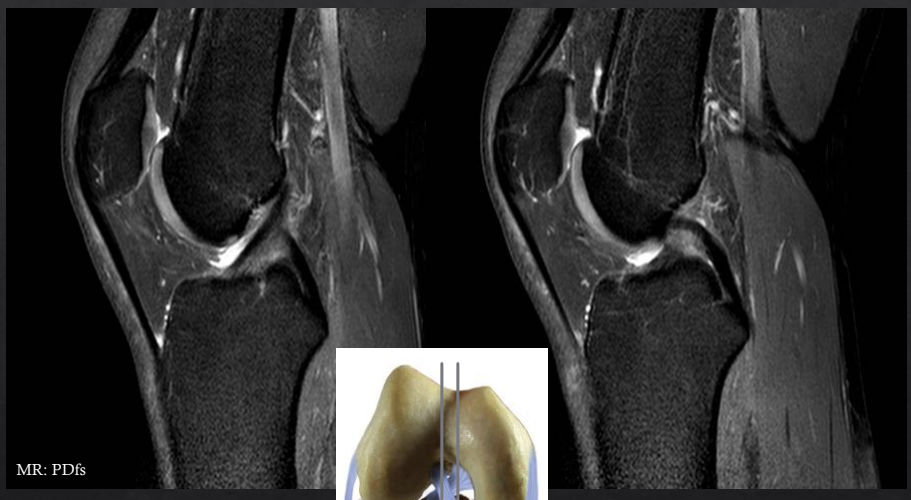

182


4
1
3
2
4
3
2
MR: PDfs
Michel Bach Hellfritzsch
183

183


4
1
3
2
4
3
2
MR: PDfs
1. Lig. cruciatim anterius (ACL)
2. Lig. cruciatum posterius (PCL)
3. Lig. Patellae
4. Quadricepssene
Michel Bach Hellfritzsch
184

184


MR venstre knæ
MR PDfs
Michel Bach Hellfritzsch
185

185


MR sagittal og transvers PDfs sekvens
www.radiology.dk
Menisker og cruciate ligamenter
N. tibialis og peroneus communis
Michel Bach Hellfritzsch
186

186

MR knæled: Læsioner

187



ACL læsion

ACL: Anteriore cruciate ligament
PCL: Posteriore crucilate ligament

188


Michel Bach Hellfritzsch
189

189


Menisk læsion
Michel Bach Hellfritzsch
190

190

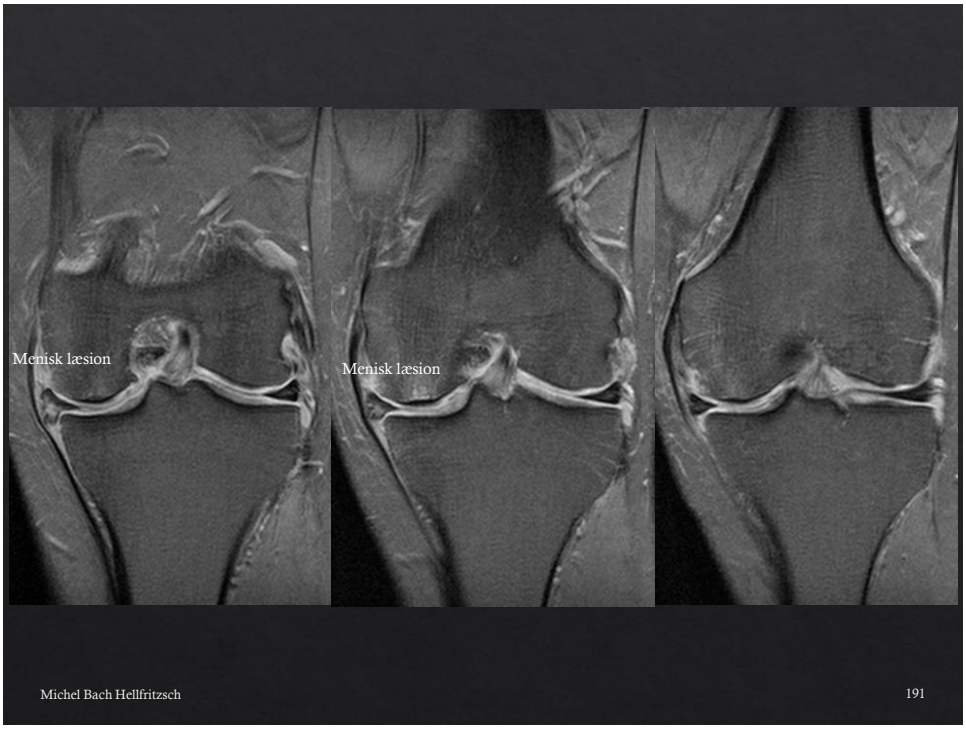
Menisk læsion
Menisk læsion
Michel Bach Hellfritzsch
191

191


Crus og fod
Michel Bach Hellfritzsch
192

192

Crus

Michel Bach Hellfritzsch 193

193

Rtg. Af højre crus i AP og sideplan.



Michel Bach Hellfritzsch 194

194

Tværsnit gennem midten af crus

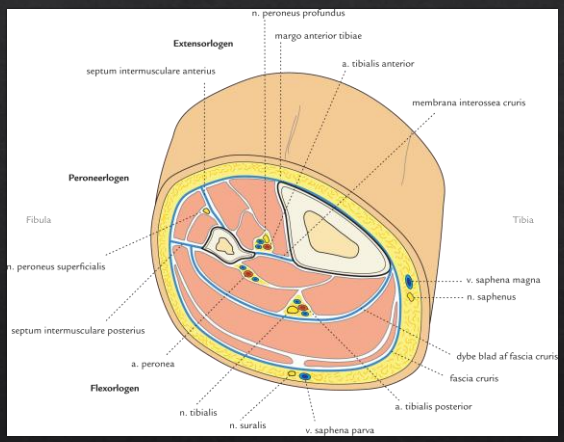

195

MR T1: Crurae Trv

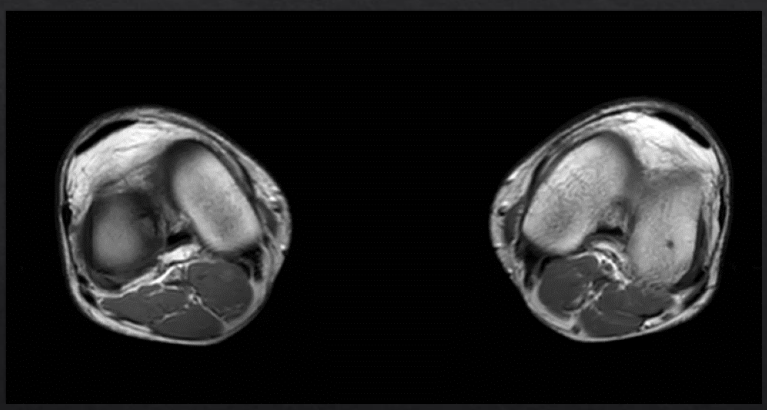

www.radiology.dk

Muskel loger

196

Fod

197

CT højre fod 3D

- Distale crus
- Talus
- Calcaneus
- Os naviculare
- Ossa cuneiformia
- Os cuboideum
- Ossa metatarsi
- Ossa digitorum

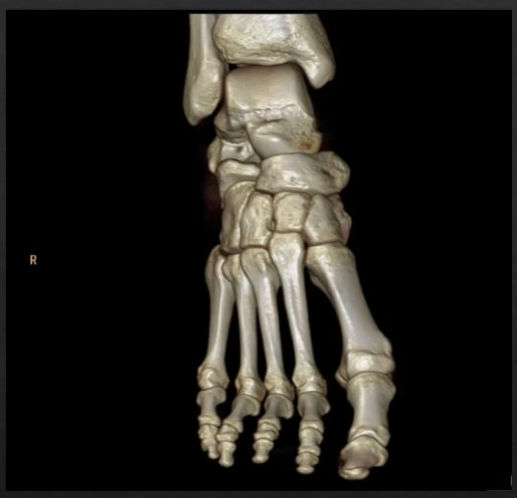

www.radiology.dk

198


Michel Bach Hellfritzsch
199

199


Michel Bach Hellfritzsch
200

200

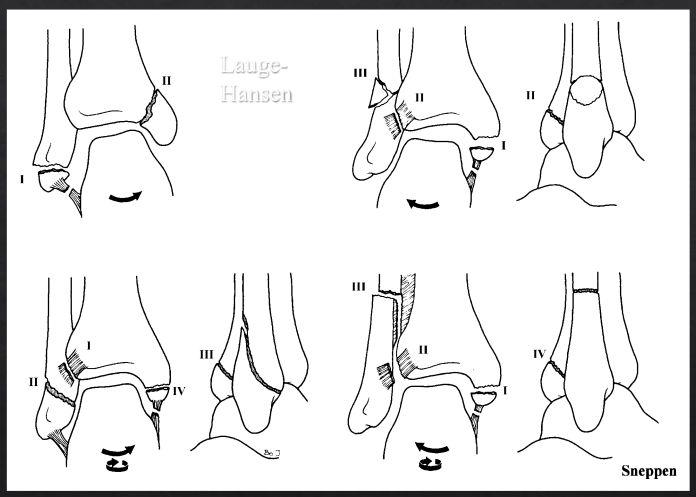

Michel Bach Hellfritzsch 201

201

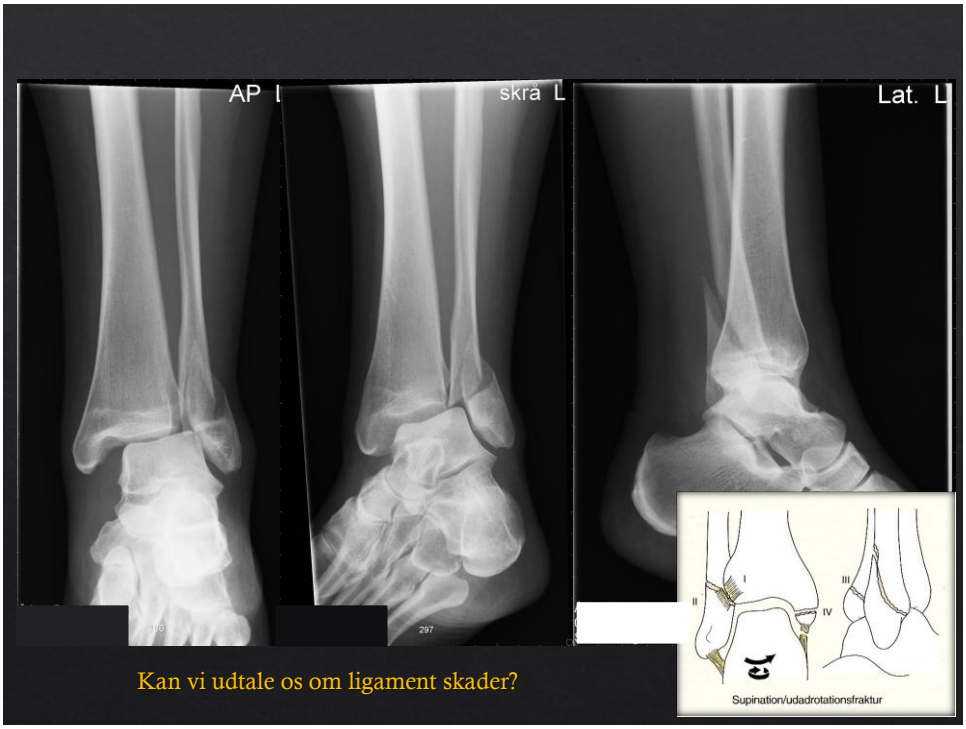

202

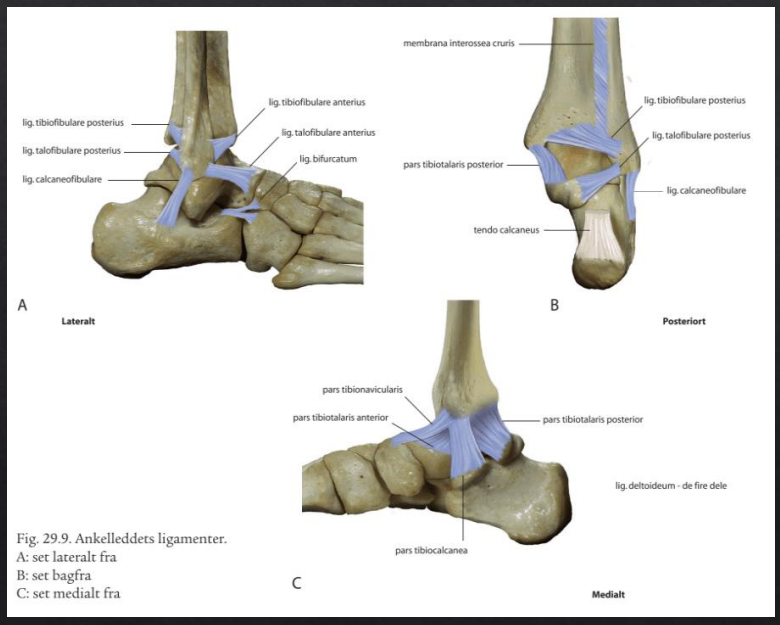

Fig. 29.9. Ankelleddets ligamenter.
A: set lateralt fra
B: set bagfra
C: set medialt fra

203

MR Trv T2
mDixon af fodled
og fodrod



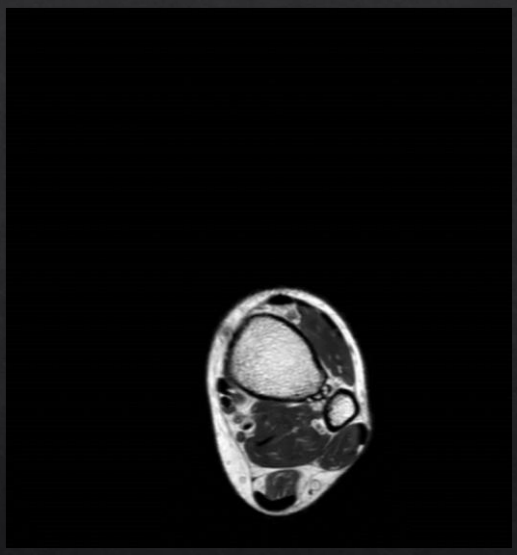

Laterale collaterale ligamenter og senerne

204

MR Trv T2
mDixon af fodled
og fodrod

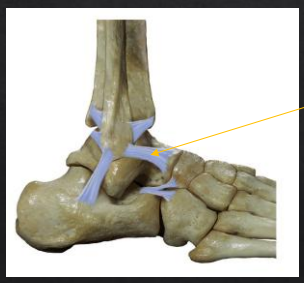

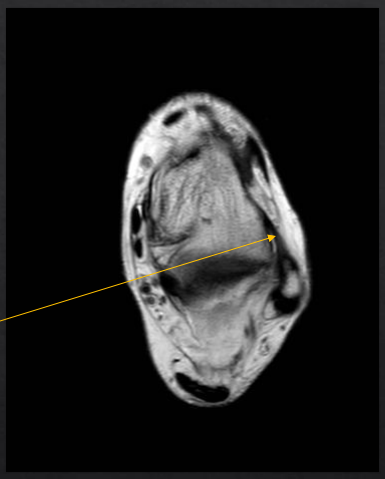

Michel Bach Hellfritzsch 205

205

MR Trv T2
mDixon af fodled
og fodrod

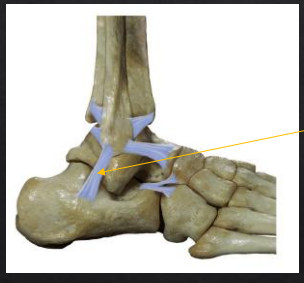

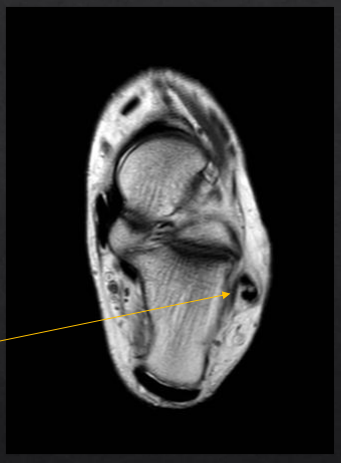

Michel Bach Hellfritzsch 206

206

MR Trv T2 mDixon af fodled og fodrod

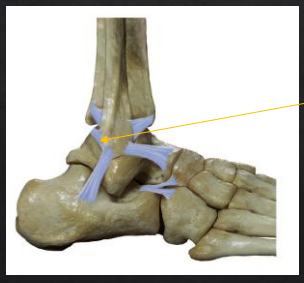

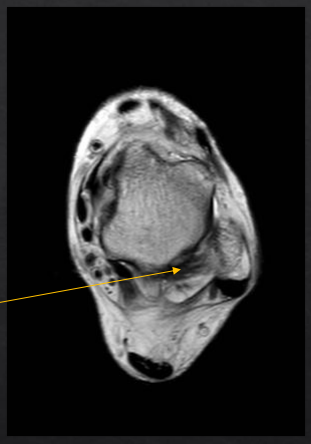

Michel Bach Hellfritzsch 207

207

Fraktur i laterale malleol, (OP) og kontrol 13 måneder senere





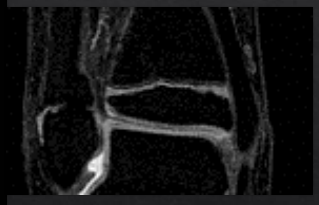

MR 3D DESS

Michel Bach Hellfritzsch 208

208

Fodens akser

209

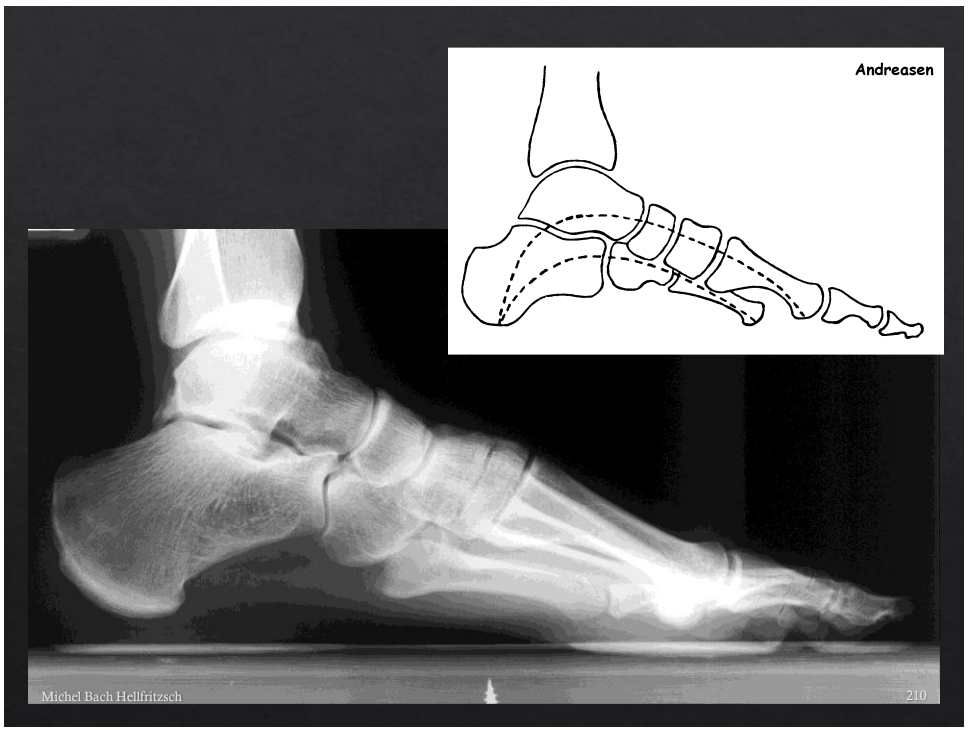

210

Hulfod (Pes cavus), yngre mand.



Michel Bach Hellfritzsch 211

211

Platfod (Pes planus), større barn.



Michel Bach Hellfritzsch 212

212