Thorax

Michel Bach Hellfritzsch

1



https://www.myesr.org/app/uploads/2025/06/ESR_Modern_eBook_12_v2.pdf

Supplerende materiale - således ud over pensum i anatomi

2

Rtg. af thorax

Introduktion

3

Standard PA og side Rtg. af thorax i maksimal inspirationsfase

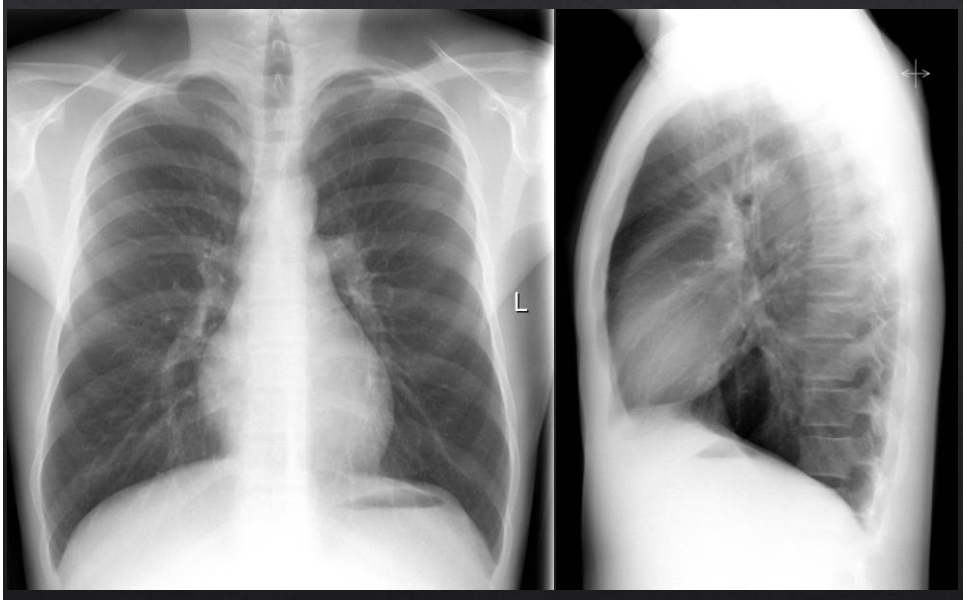

4

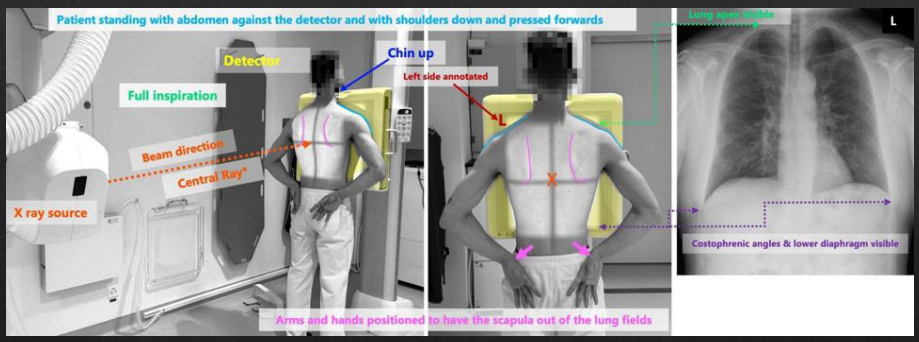

European Society of Radiology, Minerva Becker, Julien Cohen, Jean-François Deux, Annemiek Snoeckx (2025), ESR Modern Radiology eBook: / Chest Imaging. DOI 10.26044/esr-modern-radiology-12

https://creativecommons.org/licenses/by-nc-nd/4.0/

5

Beskrivelse:
- Mediastinum
- Lungekartegning
- Lungefelterne
- Pleura
- Knogler

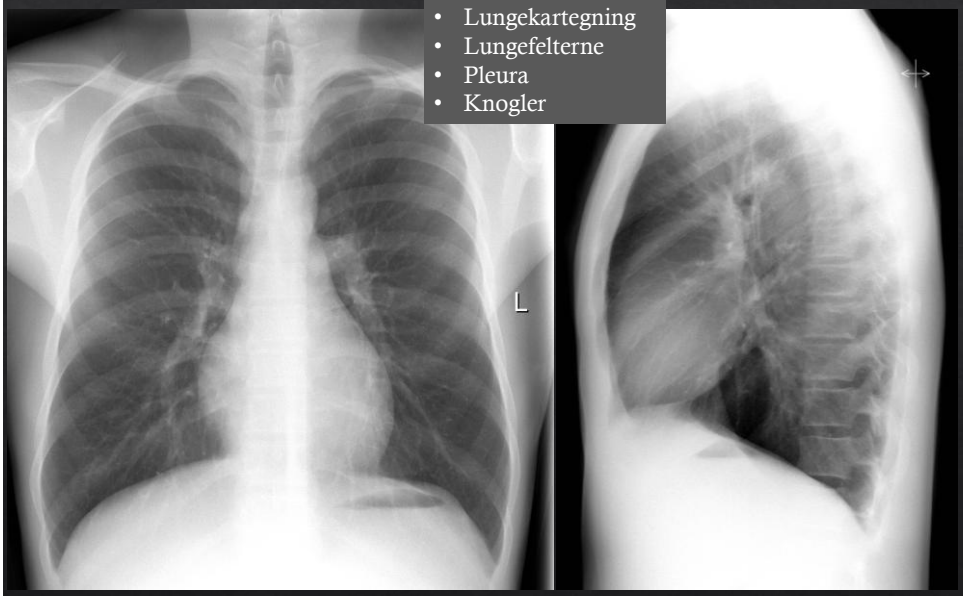

6

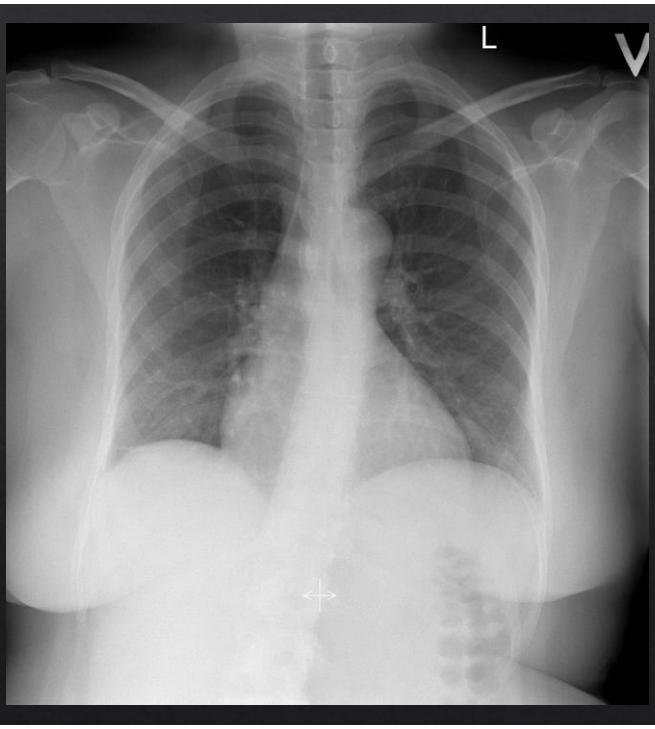

Thorax PA optagelse:
Knoglerne:
Costae
Scapulae
Claviculae

7

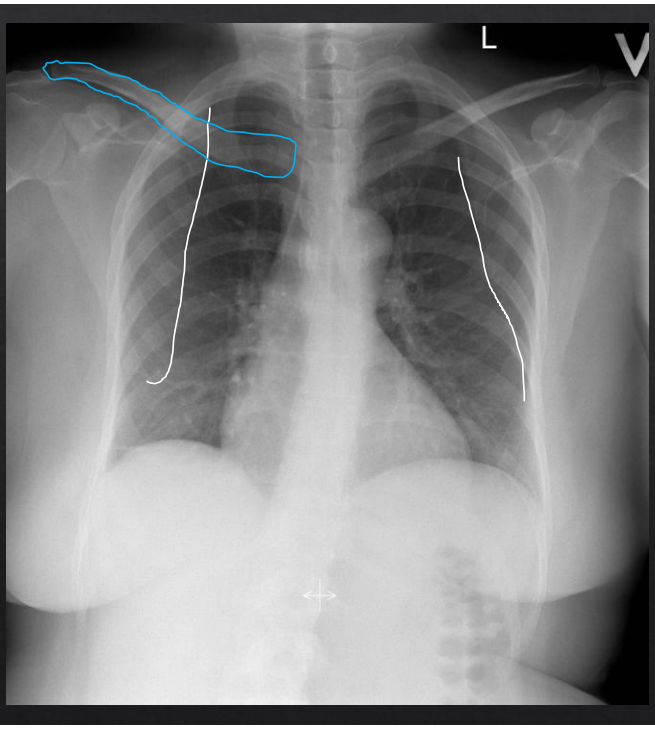

Thorax PA optagelse:
På denne optagelse er scapula ikke flyttet ud af lungefelterne.
Dette sker vanligvis ved at patienten holder hænderne over hofterne/i flanken, hvorved scapula løftes ud af lungefelterne.
Margo mediale scapulae og på højre side også angulus inferior er markeret (hvid farve).
Optagelsen er skæv, se eksempelvis højre clavicula (blå farve) medialt og sammenlign med venstre.

8

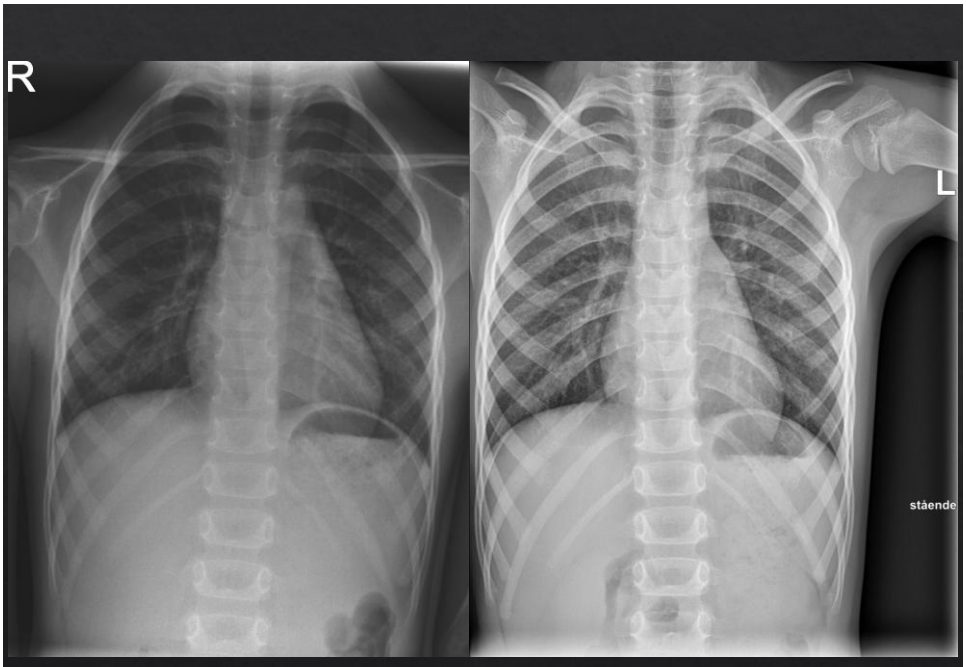

Rtg. af thorax (høj kV – 100-140) Rtg. af costae (lav kV – 60-80)

9

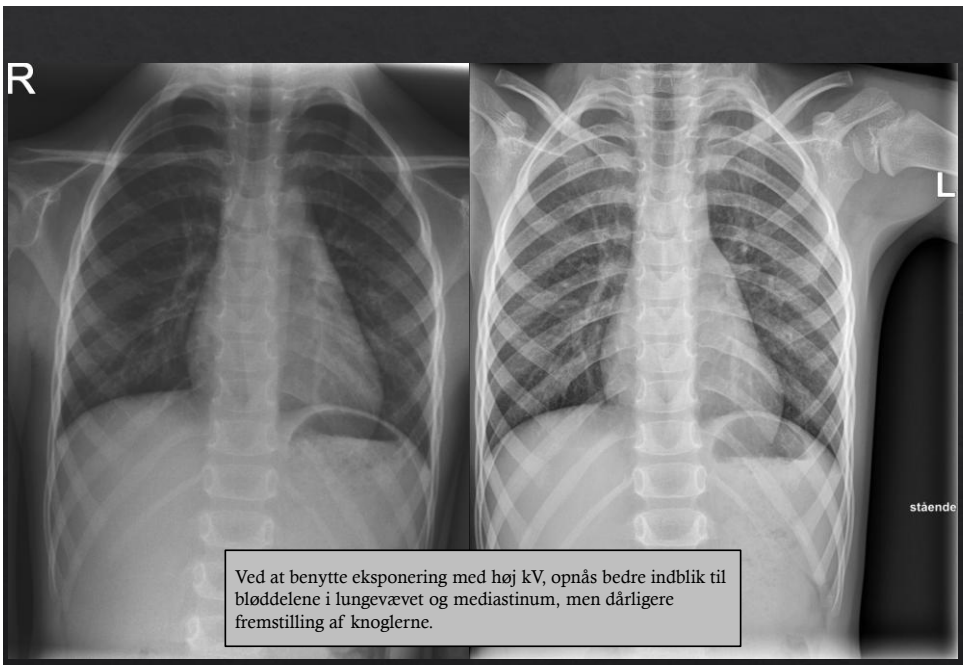

Ved at benytte eksponering med høj kV, opnås bedre indblik til bløddelene i lungevævet og mediastinum, men dårligere fremstilling af knoglerne.

Rtg. af thorax (høj kV – 100-140) Rtg. af costae (lav kV – 60-80)

10

Rtg. af thorax

Mediastinum

11

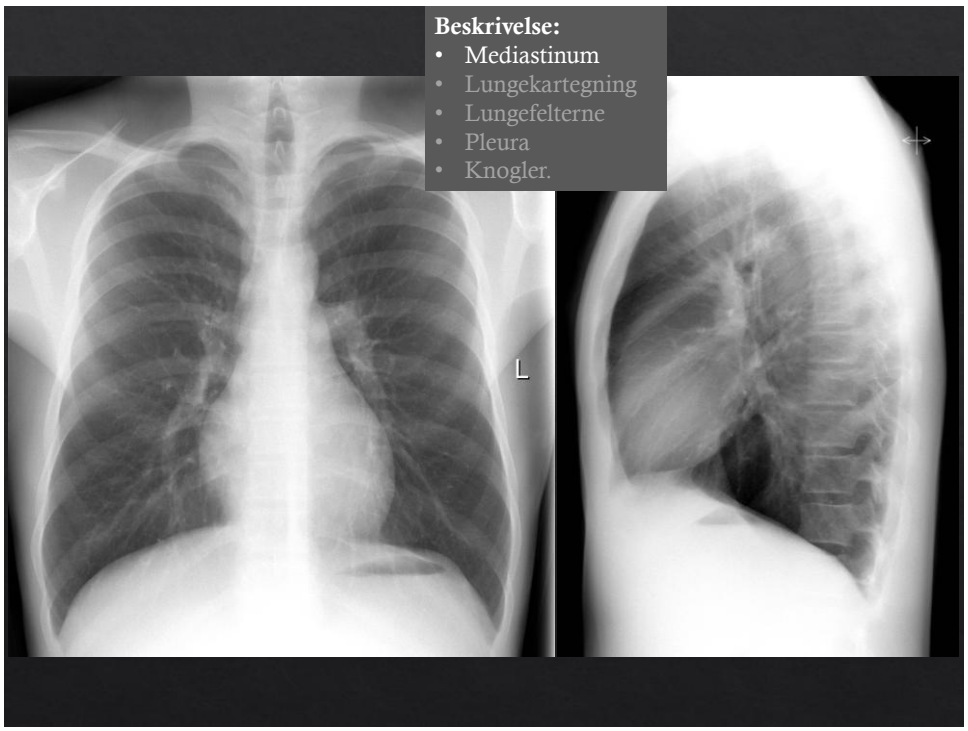

12

Mediastinalskyggen på Rtg. af thorax

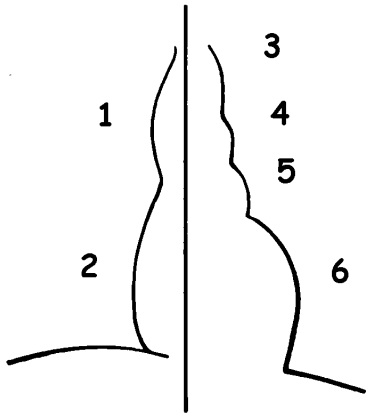

Højre side:
1 V. cava superior
2 Højre atrium

Venstre side:
3 Aortabuen
4 Truncus pulmonalis
5 Venstre atrium
6 Venstre ventrikel

Andreasen

13

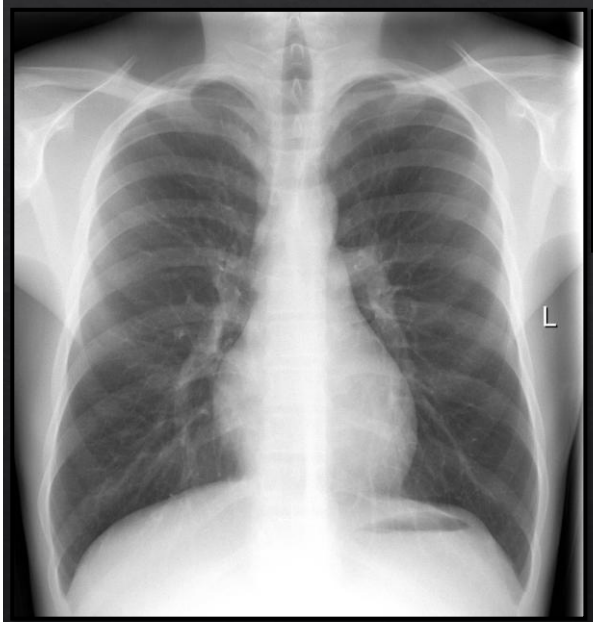

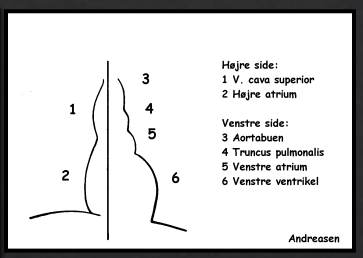

14

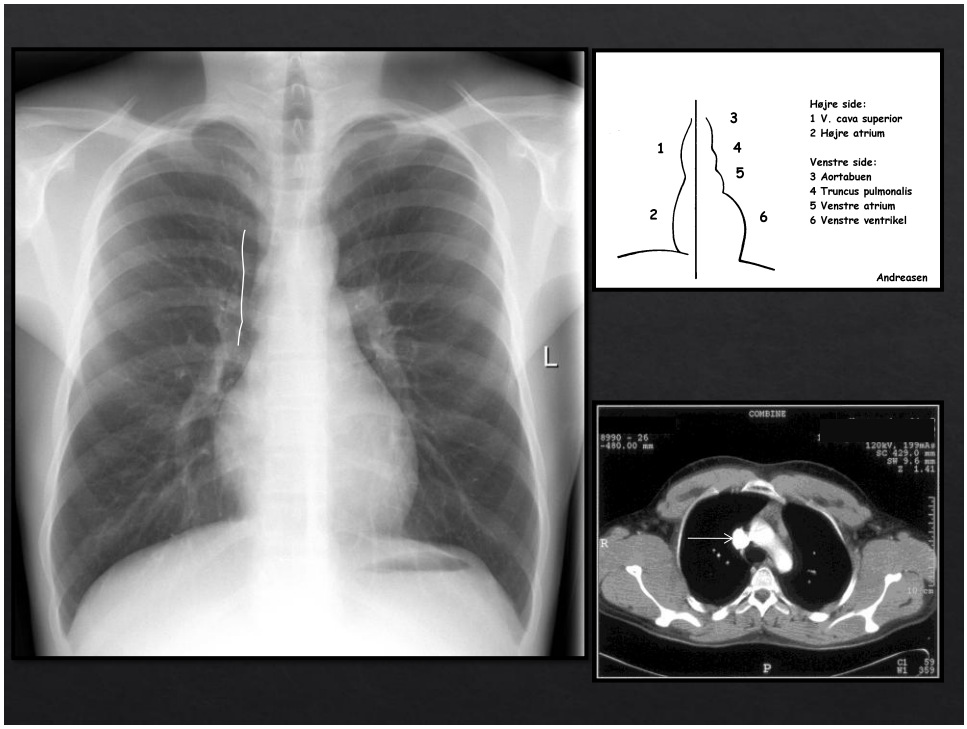
L
1
2
3
4
5
6
Højre side:
1 V. cava superior
2 Højre atrium
Venstre side:
3 Aortabuen
4 Truncus pulmonalis
5 Venstre atrium
6 Venstre ventrikel
Andreasen
COMBINE
R
P

15

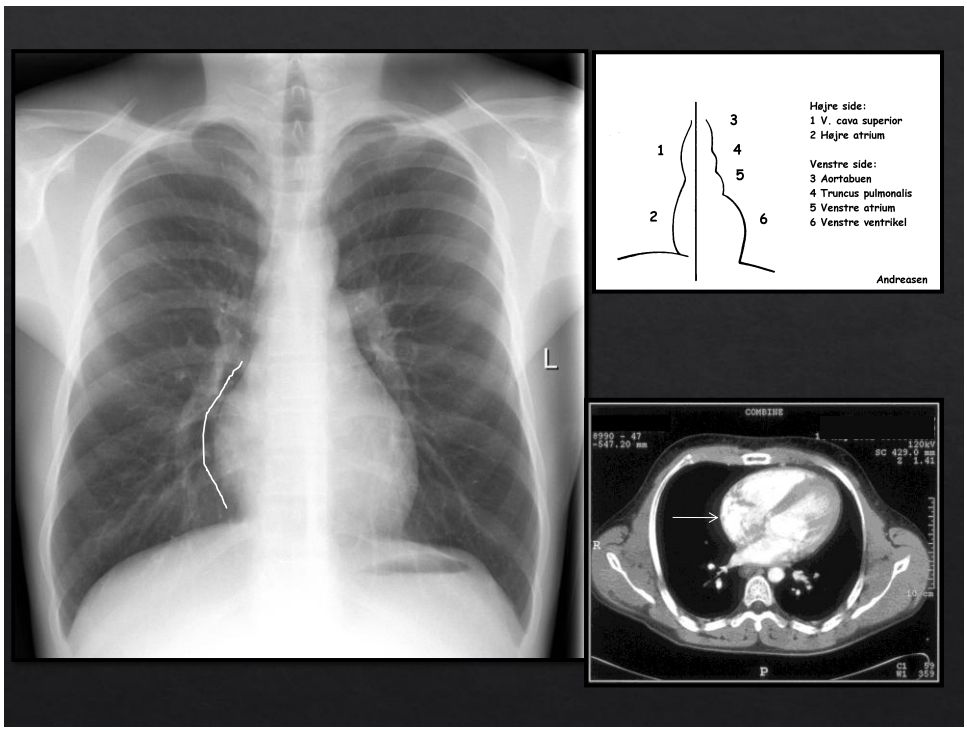
L
1
2
3
4
5
6
Højre side:
1 V. cava superior
2 Højre atrium
Venstre side:
3 Aortabuen
4 Truncus pulmonalis
5 Venstre atrium
6 Venstre ventrikel
Andreasen
COMBINE
R
P

16

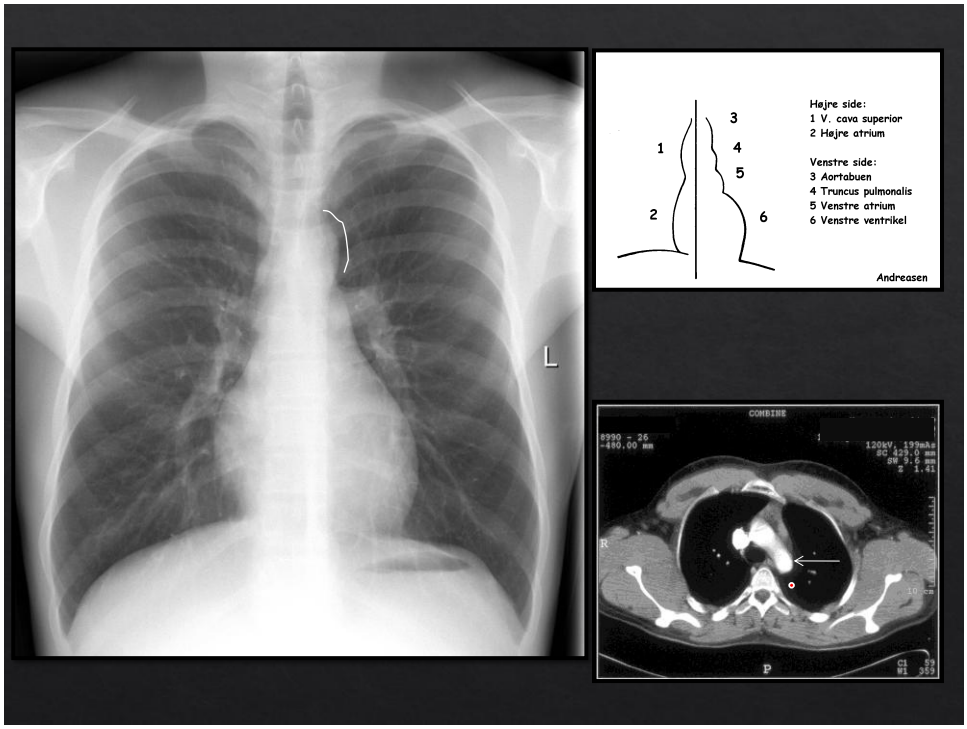
L
1
2
3
4
5
6
Højre side:
1 V. cava superior
2 Højre atrium
Venstre side:
3 Aortabuen
4 Truncus pulmonalis
5 Venstre atrium
6 Venstre ventrikel
Andreasen
COMBINE
R
P

17

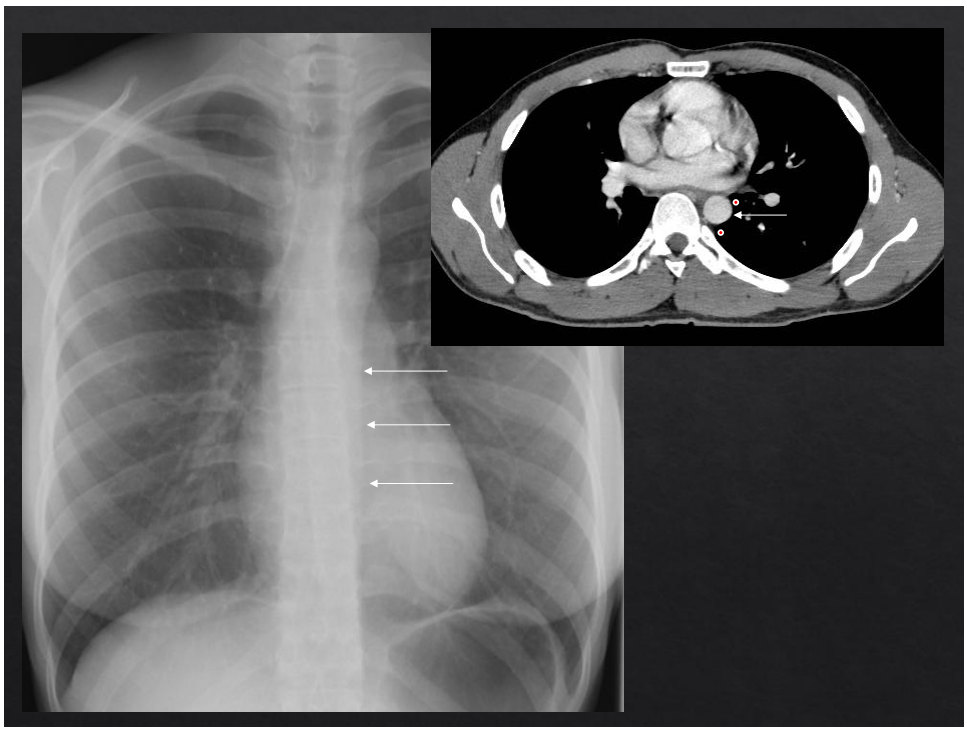

18

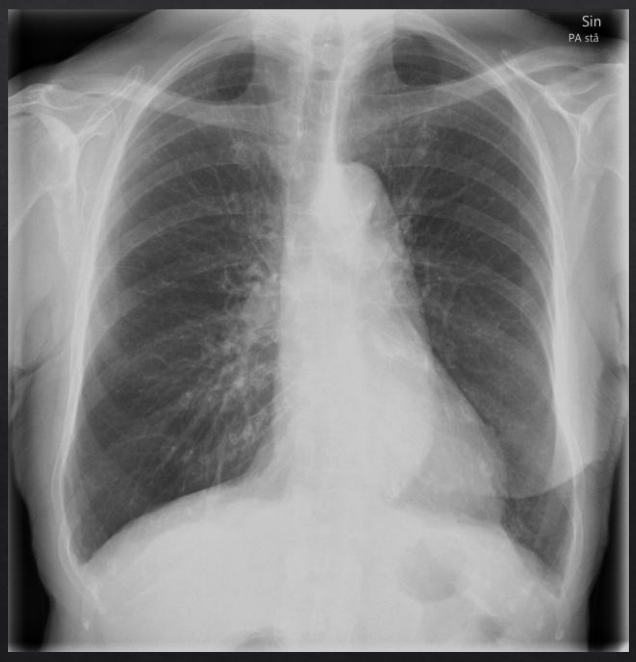

Ældre kvinde.

1) Læg mærke til aortas forløb

19



Ældre kvinde.

1) Læg mærke til aortas forløb

1) Aldersbetinget udvidelse forlængelse/udvidelse af aorta (elongatio/ectasia – skal skelnes fra aneurisme – sækformet udviddelse)



20


Sin
PA stå
Ældre kvinde.
1) Læg mærke til aortas forløb
2) Er der afvigelser fra normalanatomien i øvrigt? Svaret kommer senere!

21

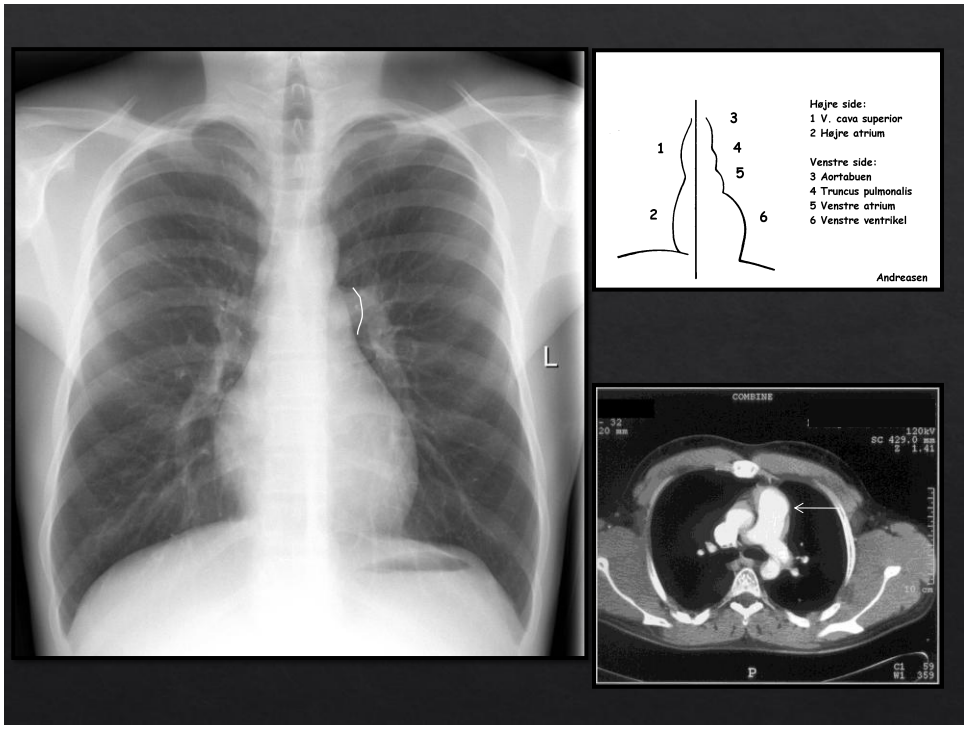
L
1
2
3
4
5
6
Højre side:
1 V. cava superior
2 Højre atrium
Venstre side:
3 Aortabuen
4 Truncus pulmonalis
5 Venstre atrium
6 Venstre ventrikel
Andreasen
COMBINE
P

22

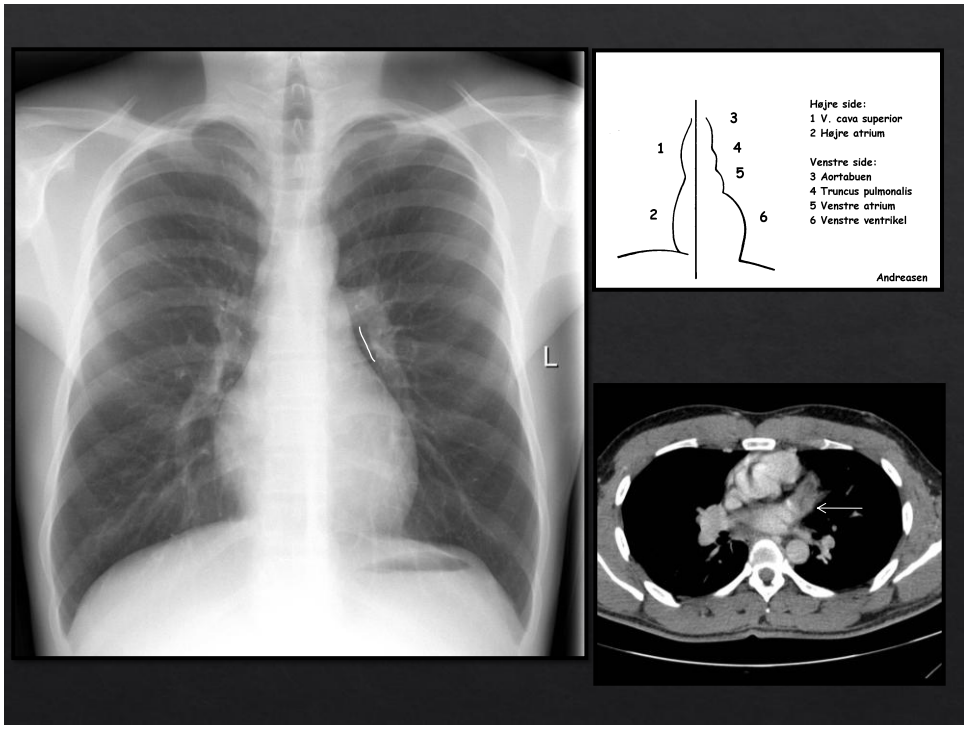
L
1
2
3
4
5
6
Højre side:
1 V. cava superior
2 Højre atrium
Venstre side:
3 Aortabuen
4 Truncus pulmonalis
5 Venstre atrium
6 Venstre ventrikel
Andreasen

23

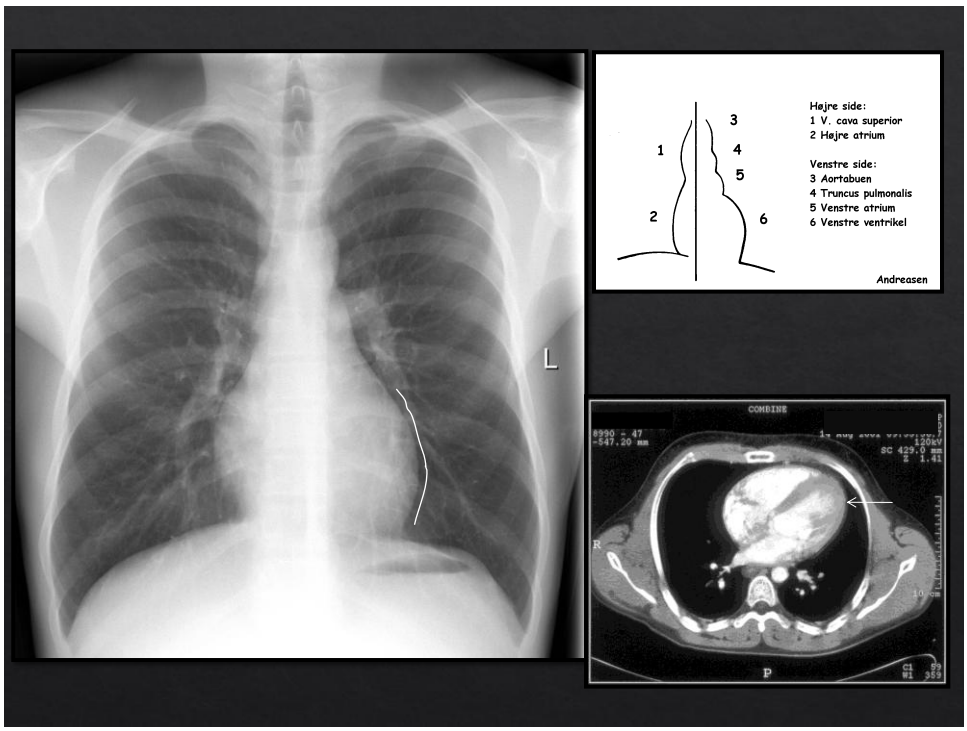
L
1
2
3
4
5
6
Højre side:
1 V. cava superior
2 Højre atrium
Venstre side:
3 Aortabuen
4 Truncus pulmonalis
5 Venstre atrium
6 Venstre ventrikel
Andreasen
COMBINE

24

CT af thorax

Mediastinum

25

Mediastinum: CT skanning af thorax med i.v. kontrast (bløddelsvindue)

Hovedets, halsens og de indre organers anatomi

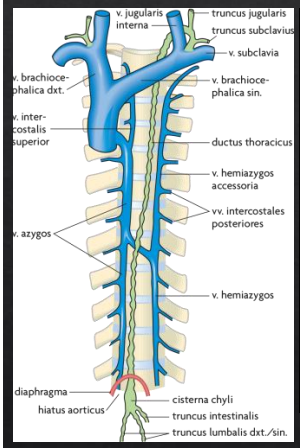

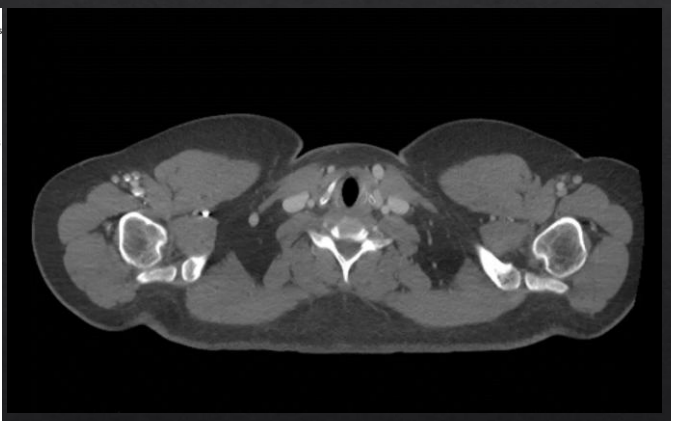

Venerne i thorax

Se evt. www.radiology.dk

26

Mediastinum: CT skanning af thorax med i.v. kontrast (bløddelsvindue)

Hovedets, halsens og de indre organers anatomi

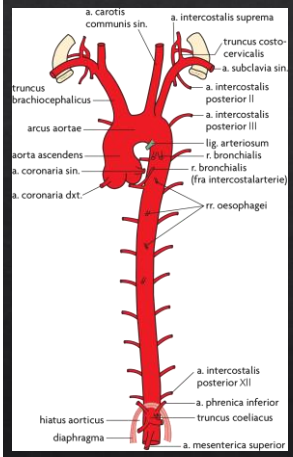

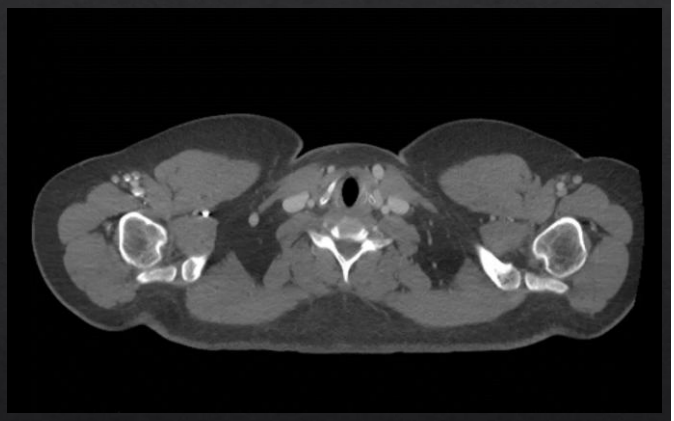

Arterierne i thorax

27



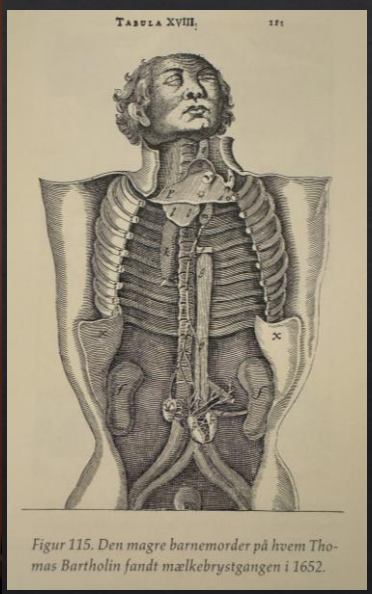

Figur 115. Den magre barnemorder på hvem Thomas Bartholin fandt mælkebrystgangen i 1652.

28

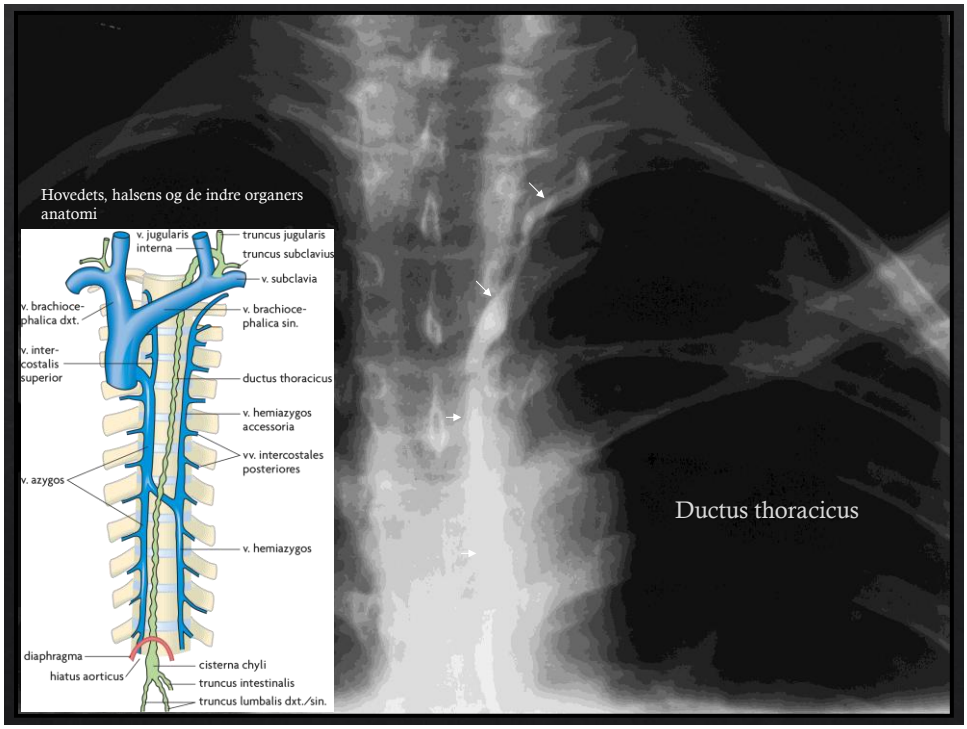
Hovedets, halsens og de indre organers anatomi
v. jugularis interna
truncus jugularis
truncus subclavius
v. subclavia
v. brachiocephalica dxt.
v. brachiocephalica sin.
v. intercostalis superior
ductus thoracicus
v. hemiazygos accessoria
vv. intercostales posteriores
v. azygos
v. hemiazygos
diaphragma
hiatus aorticus
cisterna chyli
truncus intestinalis
truncus lumbalis dxt./sin.
Ductus thoracicus

29

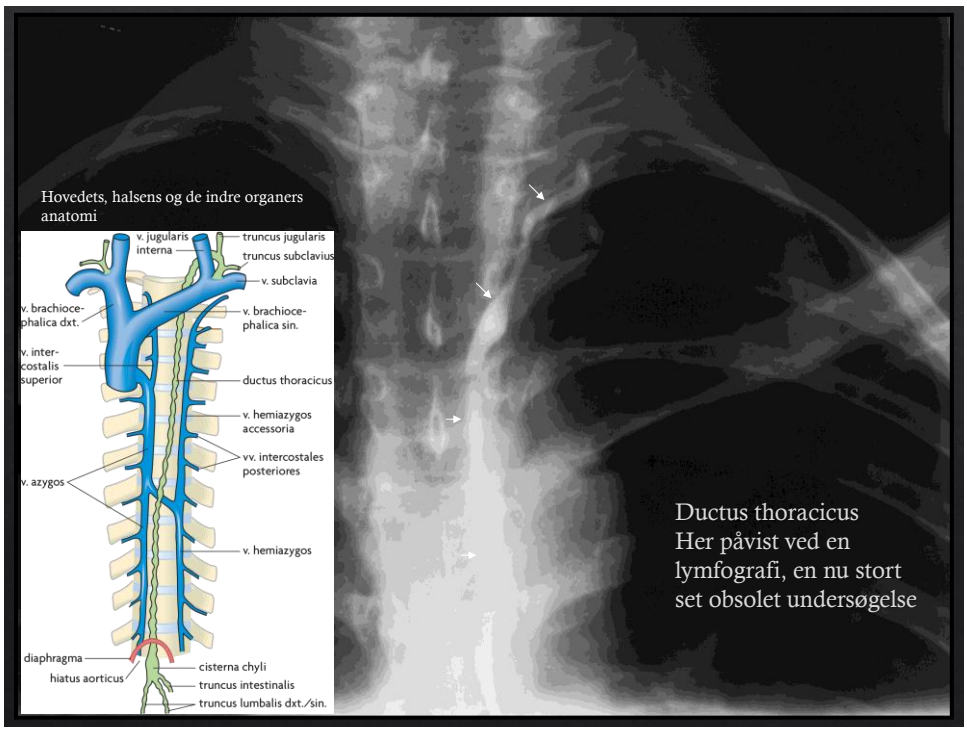
Hovedets, halsens og de indre organers anatomi
v. jugularis interna
truncus jugularis
truncus subclavius
v. subclavia
v. brachiocephalica dxt.
v. brachiocephalica sin.
v. intercostalis superior
ductus thoracicus
v. hemiazygos accessoria
vv. intercostales posteriores
v. azygos
v. hemiazygos
diaphragma
hiatus aorticus
cisterna chyli
truncus intestinalis
truncus lumbalis dxt./sin.
Ductus thoracicus
Her påvist ved en lymfografi, en nu stort set obsolet undersøgelse

30



Thomas Bartholin
~~kr. 399,95~~ kr. 79,95



Sjældne anatomiske beretninger (1654).

DANSK BIOGRAFISK LEKSIKON

https://biografiskleksikon.lex.dk/Thomas_Bartholin_-_1%C3%A6ge

31

Rtg. af thorax

Trachea og hovedbronchier

32

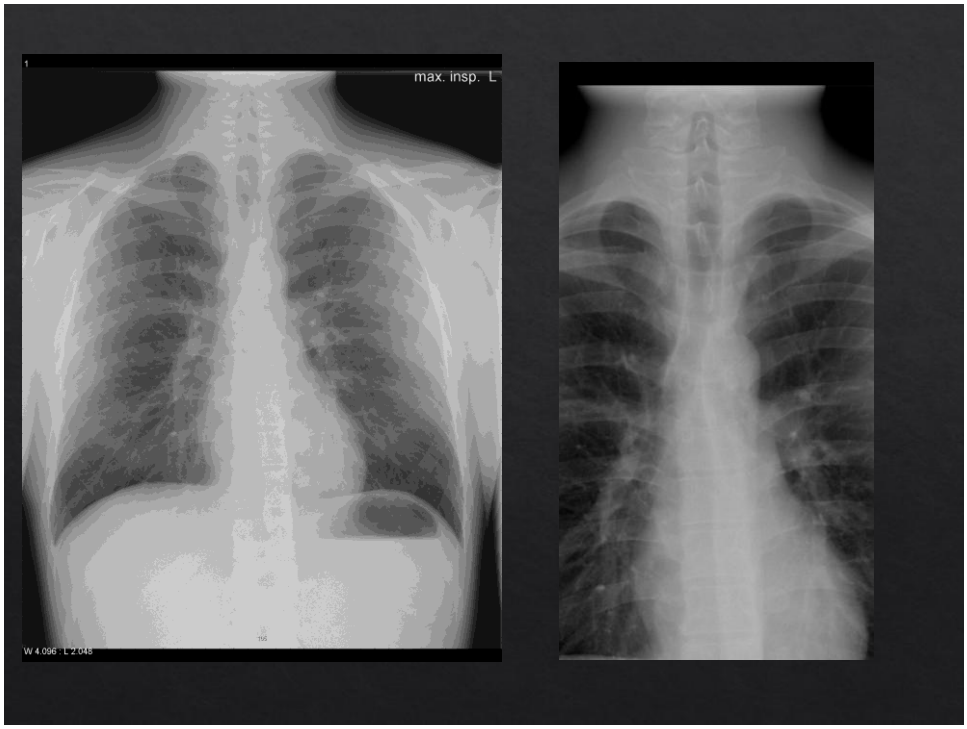

33

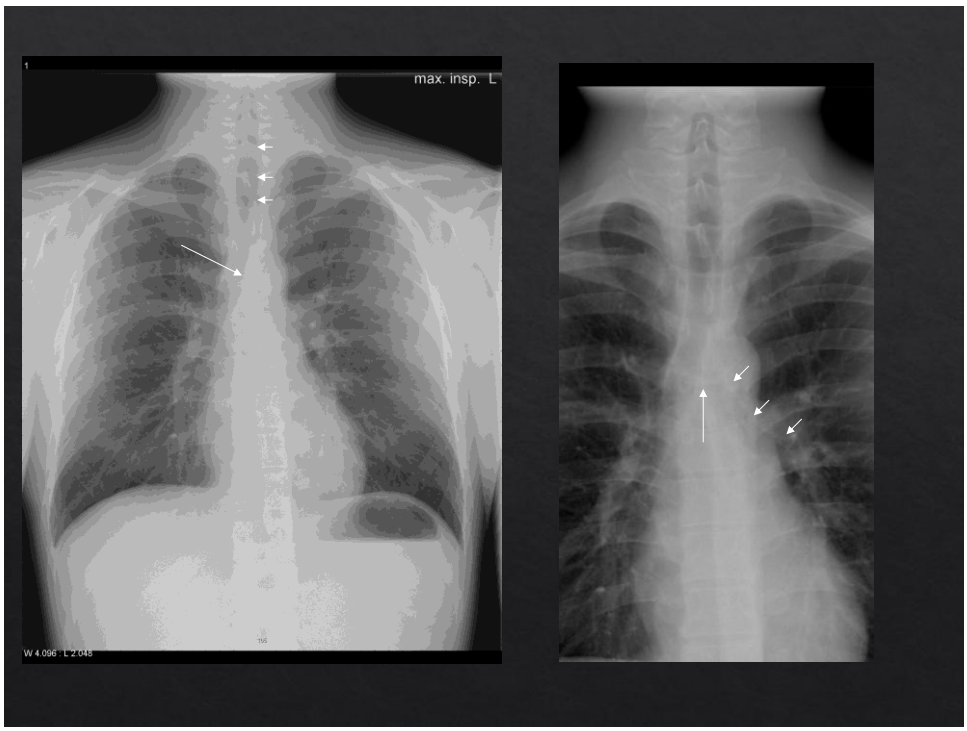

34

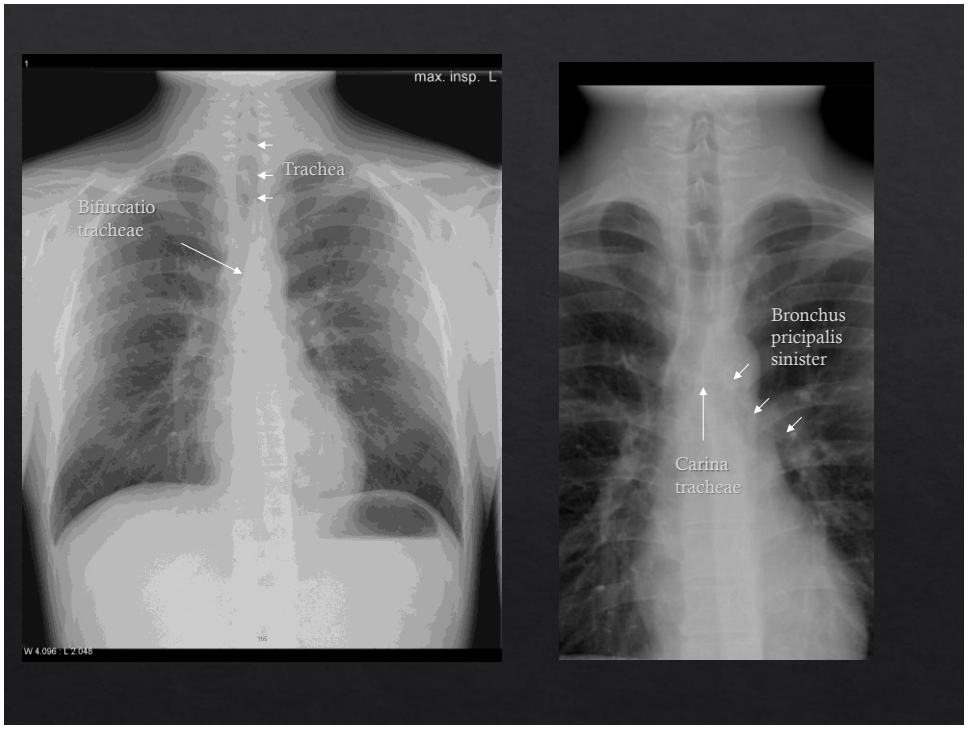
max. insp. L
Trachea
Bifurcatio tracheae
Bronchus pricipalis sinister
Carina tracheae

35


R
PA STÅ
L
L

36

Ældre mand med en intrathorakal struma (forstørret skjoldbrusk kirtel)

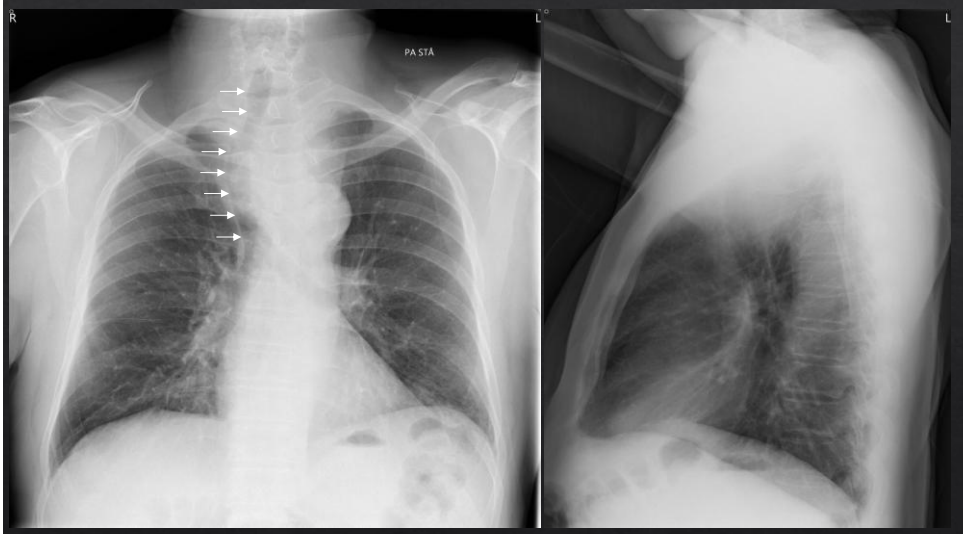

Der er bløddelssløring svarende til mediastinum superius på venstre side, og trachea er forskudt mod højre

37

Rtg. af thorax

Hjertet og lungekartegningen

38

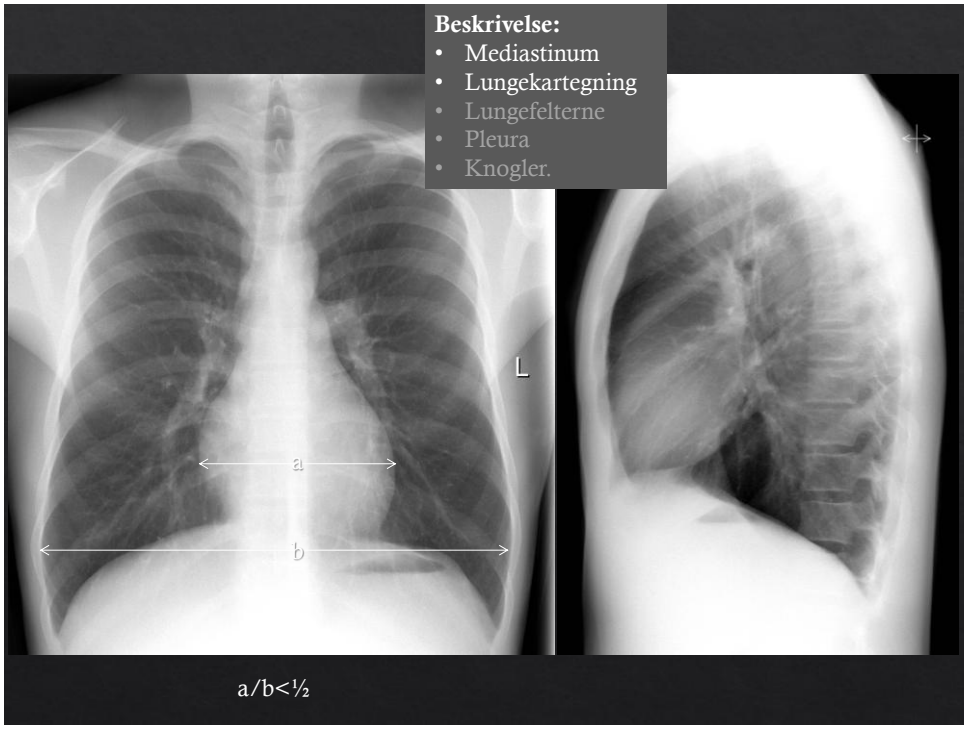
Beskrivelse:
• Mediastinum
• Lungekartegning
• Lungefelterne
• Pleura
• Knogler.
L
a
b
a/b<½

39

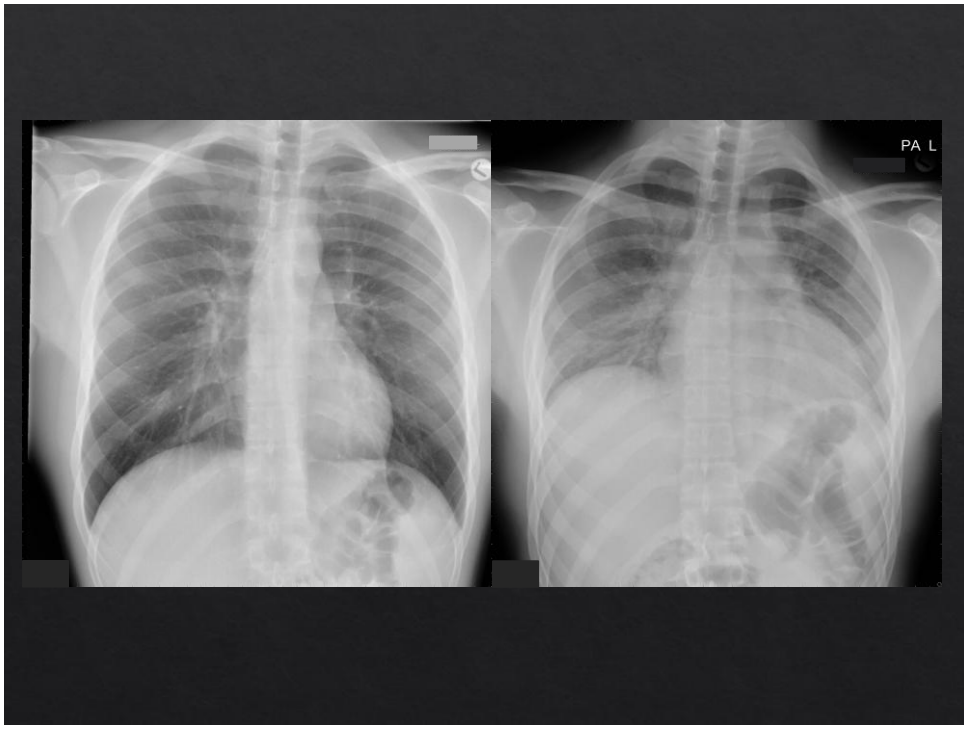
PA L

40

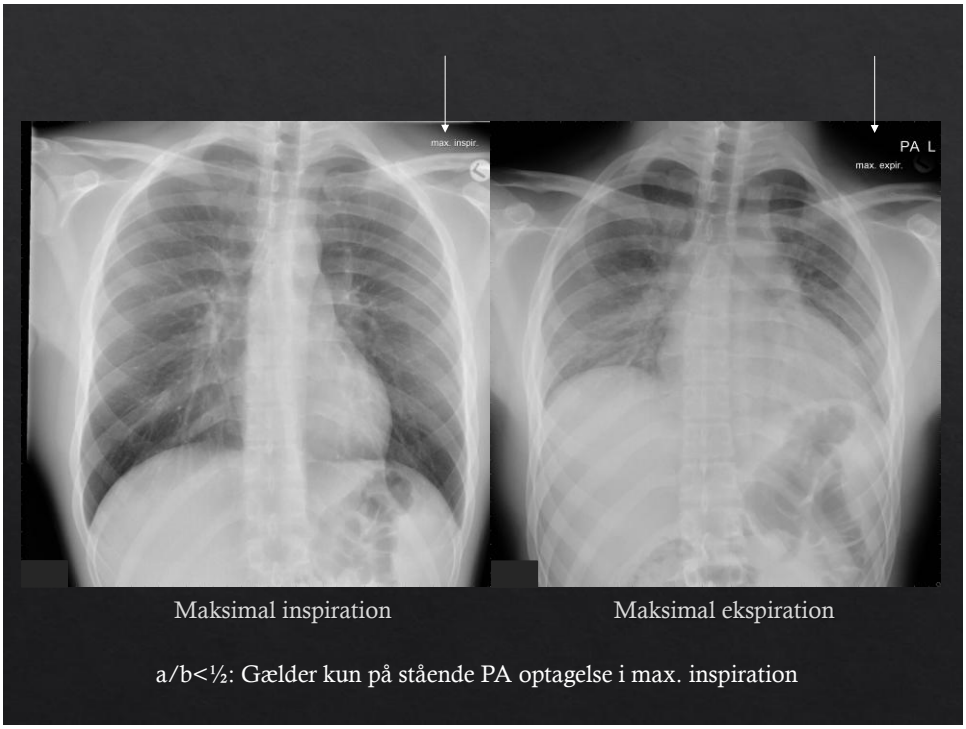
max. inspir.
PA L
max. expir.
Maksimal inspiration
Maksimal ekspiration
a/b<½: Gælder kun på stående PA optagelse i max. inspiration

41

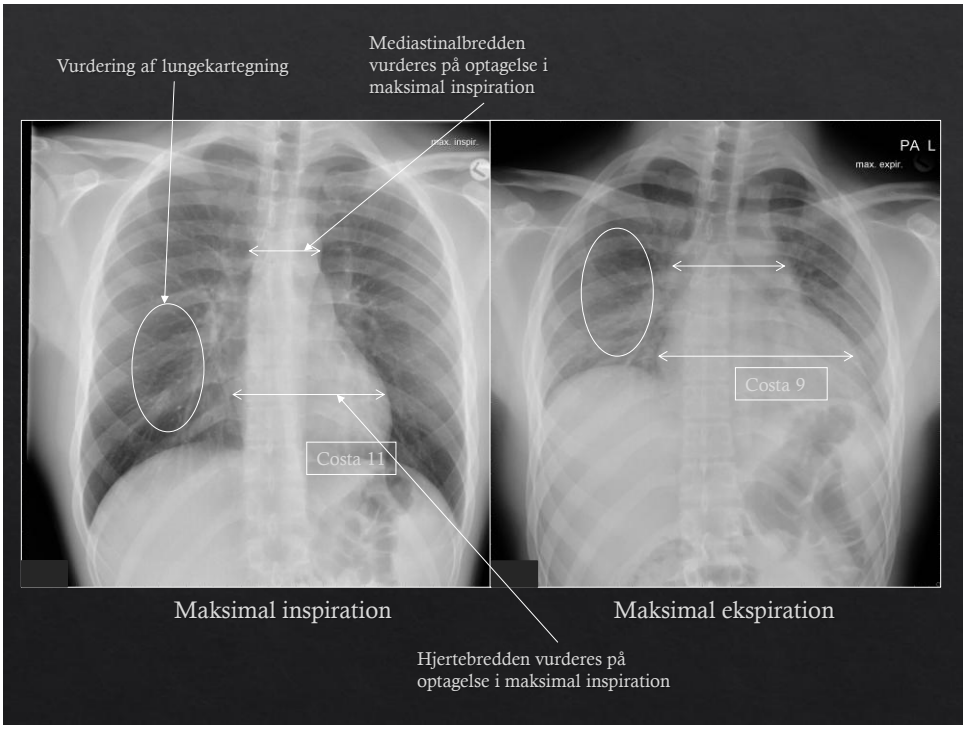
Vurdering af lungekartegning
Mediastinalbredden vurderes på optagelse i maksimal inspiration
max. inspir.
PA L
max. expir.
Costa 11
Costa 9
Maksimal inspiration
Maksimal ekspiration
Hjertebredden vurderes på optagelse i maksimal inspiration

42

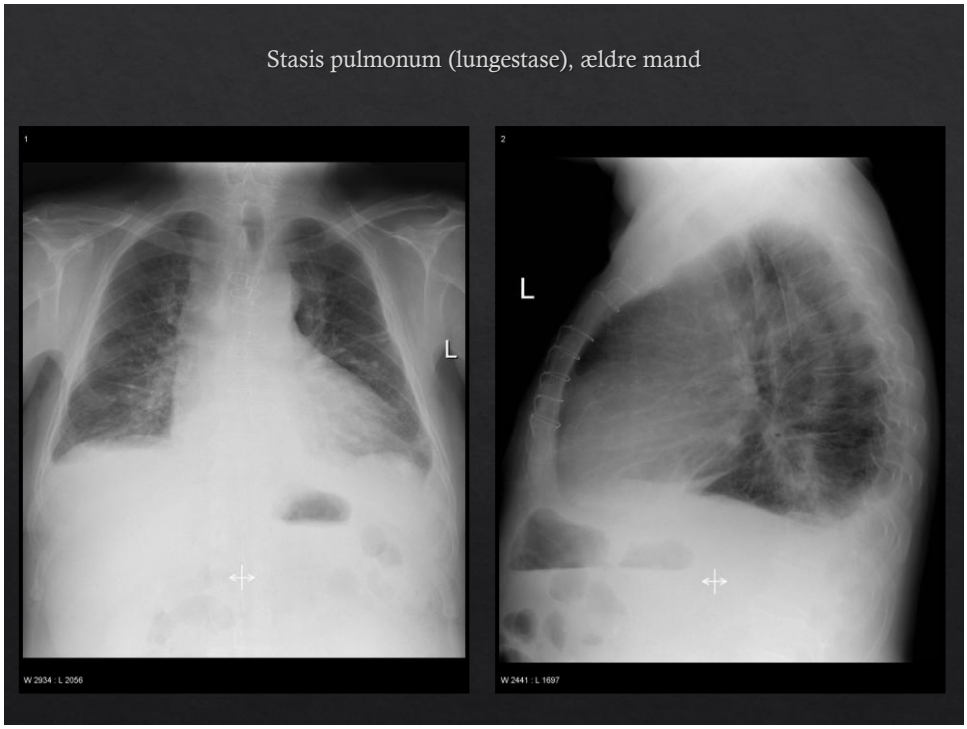
Stasis pulmonum (lungestase), ældre mand
1
L
W 2934 : L 2056
2
L
W 2441 : L 1697

43


Stasis pulmonum (lungestase), ældre mand
1
L
W 2934 : L 2056
2
L
W 2441 : L 1697

44

Stasis pulmonum (lungestase), ældre mand

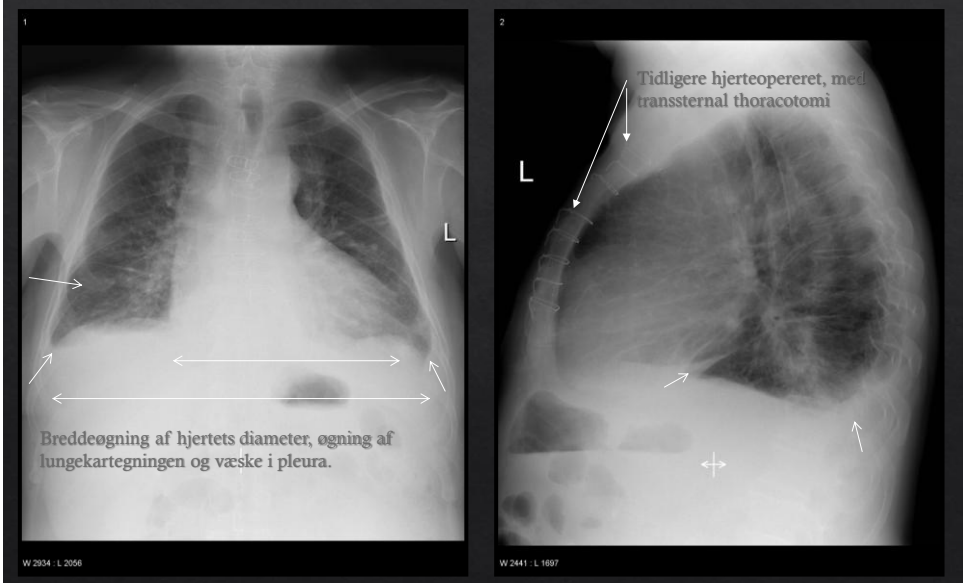

45

58 årig mand: 4 kammer billede (ultralydskanning).

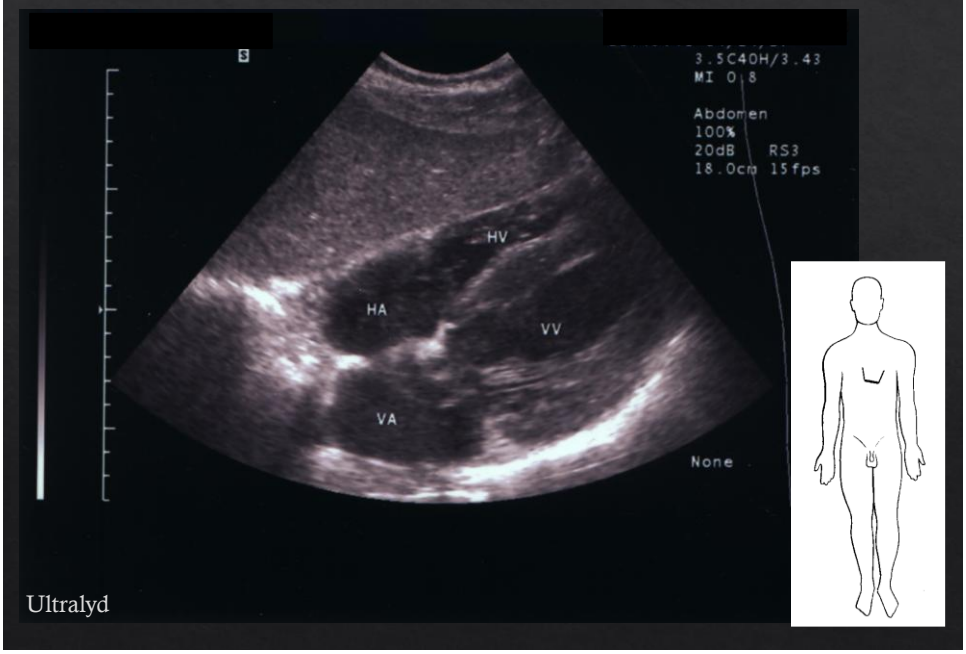

Ultralyd

46

58 årig mand: 4 kammer billede (ultralydskanning).

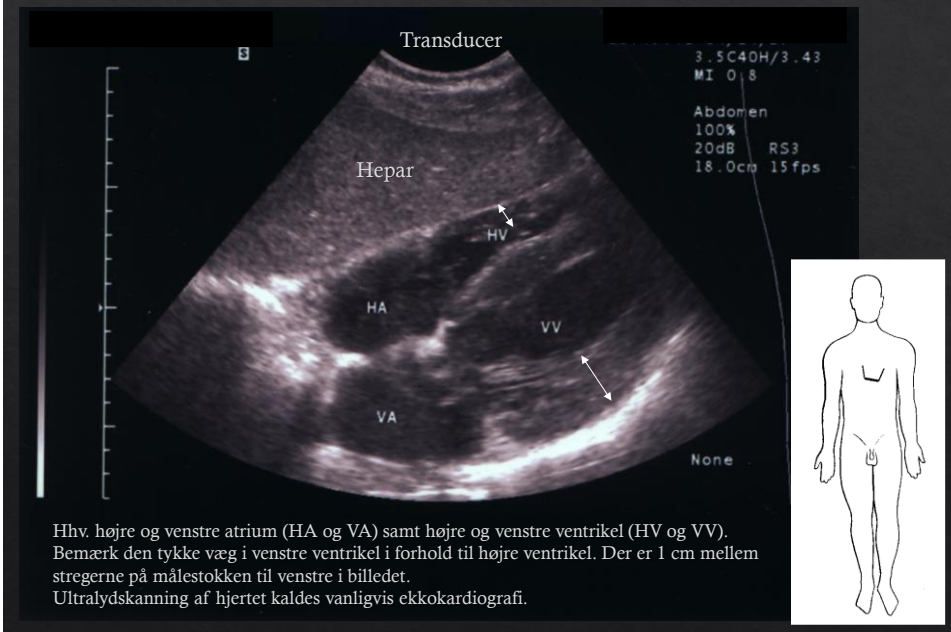

Hhv. højre og venstre atrium (HA og VA) samt højre og venstre ventrikel (HV og VV). Bemærk den tykke væg i venstre ventrikel i forhold til højre ventrikel. Der er 1 cm mellem stregerne på målestokken til venstre i billedet.
Ultralydskanning af hjertet kaldes vanligvis ekkokardiografi.

47

Rtg. af thorax

Lungefelterne

48

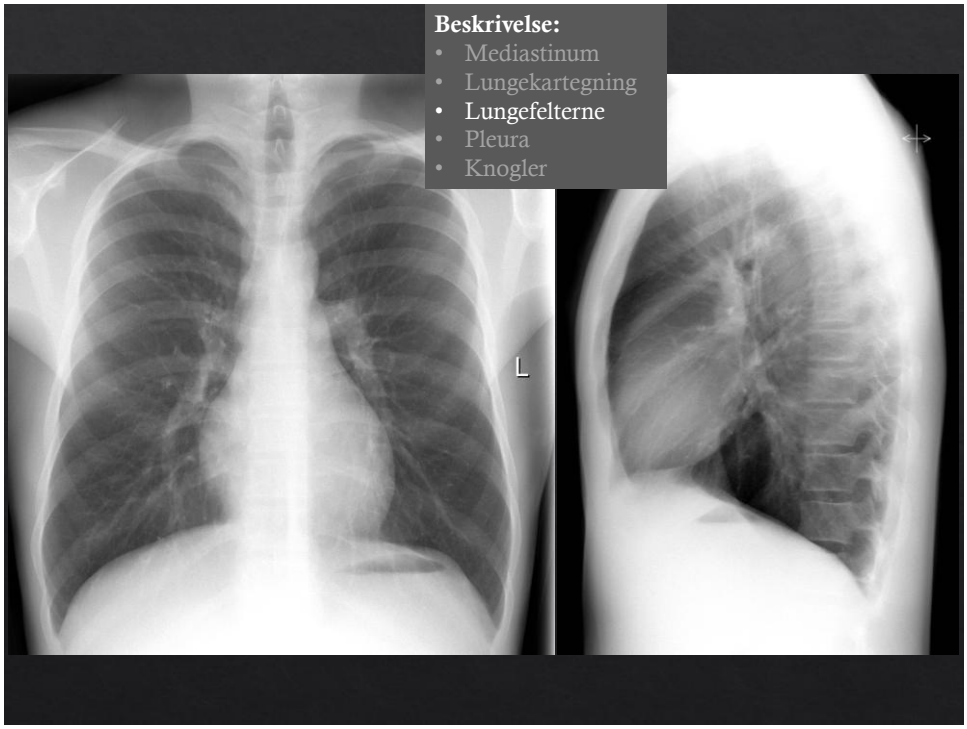
Beskrivelse:
• Mediastinum
• Lungekartegning
• Lungefelterne
• Pleura
• Knogler
L

49

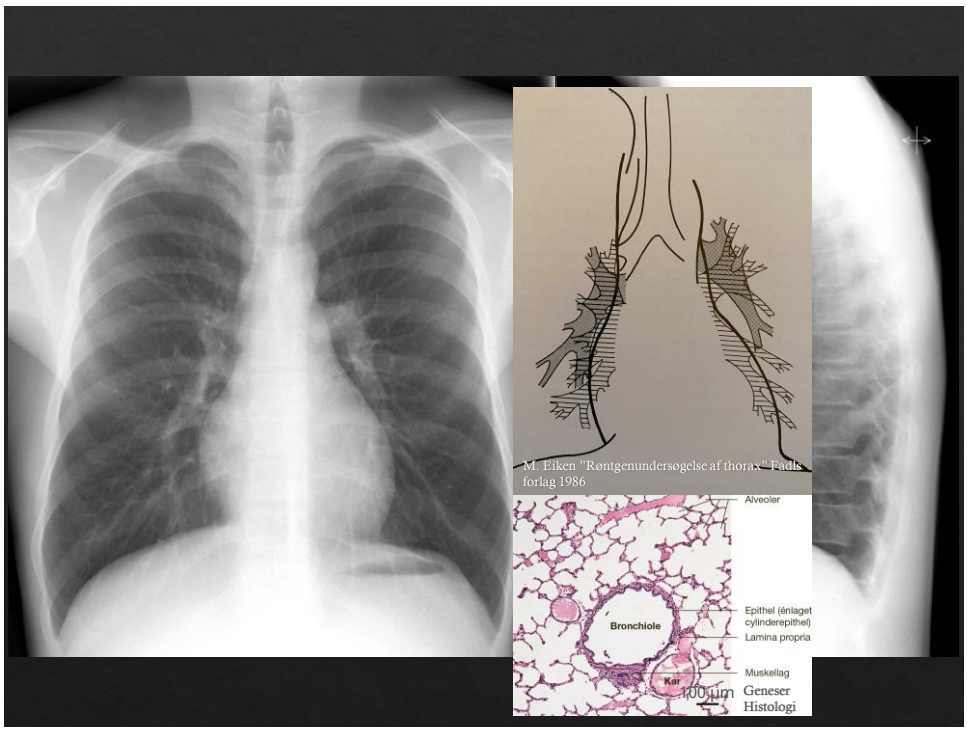
M. Eiken "Røntgenundersøgelse af thorax" Fadls forlag 1986
Alveoler
Epithel (énlaget cylinderepithel)
Lamina propria
Muskellag
Bronchiole
Kar
100 µm
Geneser Histologi

50

Yngre kvinde med feber og hoste

51

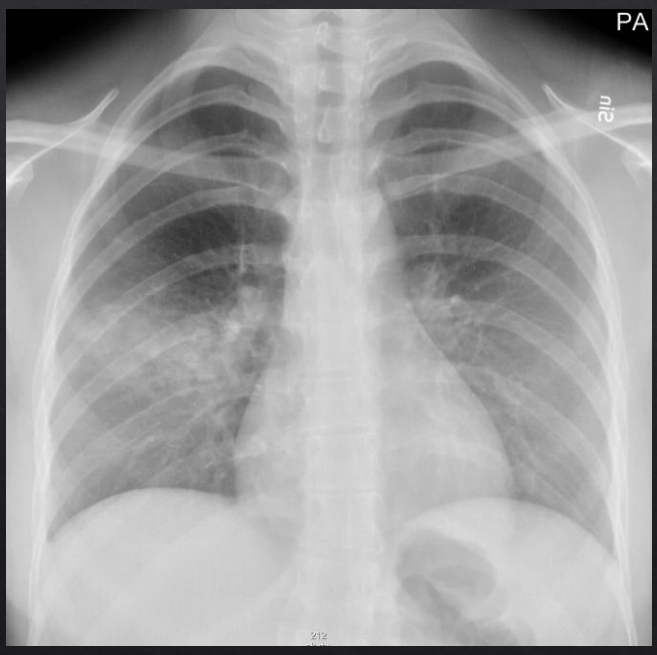

Rtg. af thorax PA

Yngre kvinde med feber og hoste

52

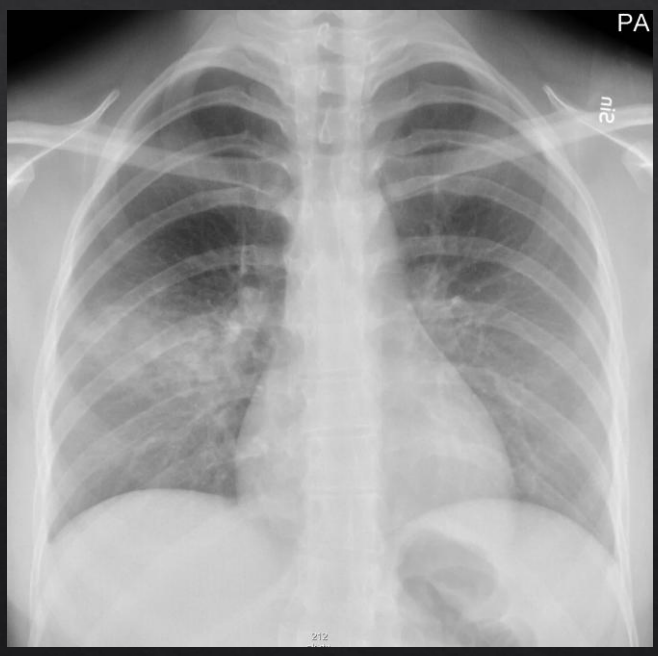

Rtg. af thorax PA

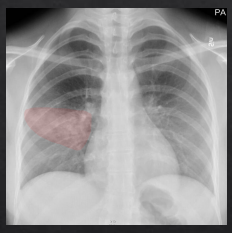

Yngre kvinde med pneumonisk infiltrat i højre lunge (lungebetændelse, her lobær pneumoni)

53

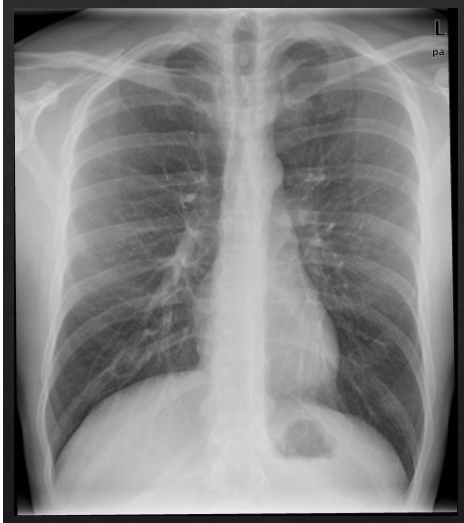

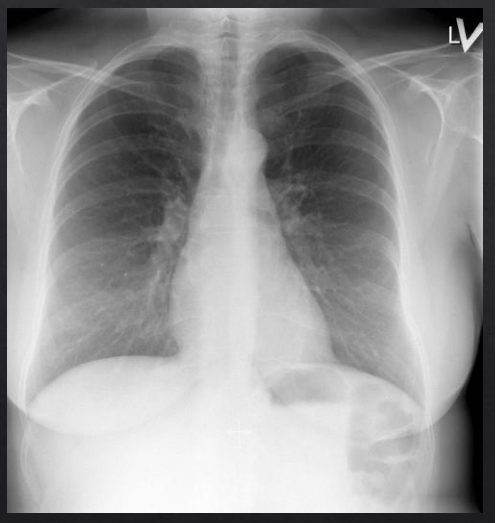

Har denne person tegn på lungebetændelse?

54



Røntgenoptagelsen til venstre er af en mand og til højre af en kvinde. Der ses sløring af lungefeltet kaudalt pga. mammae.

55

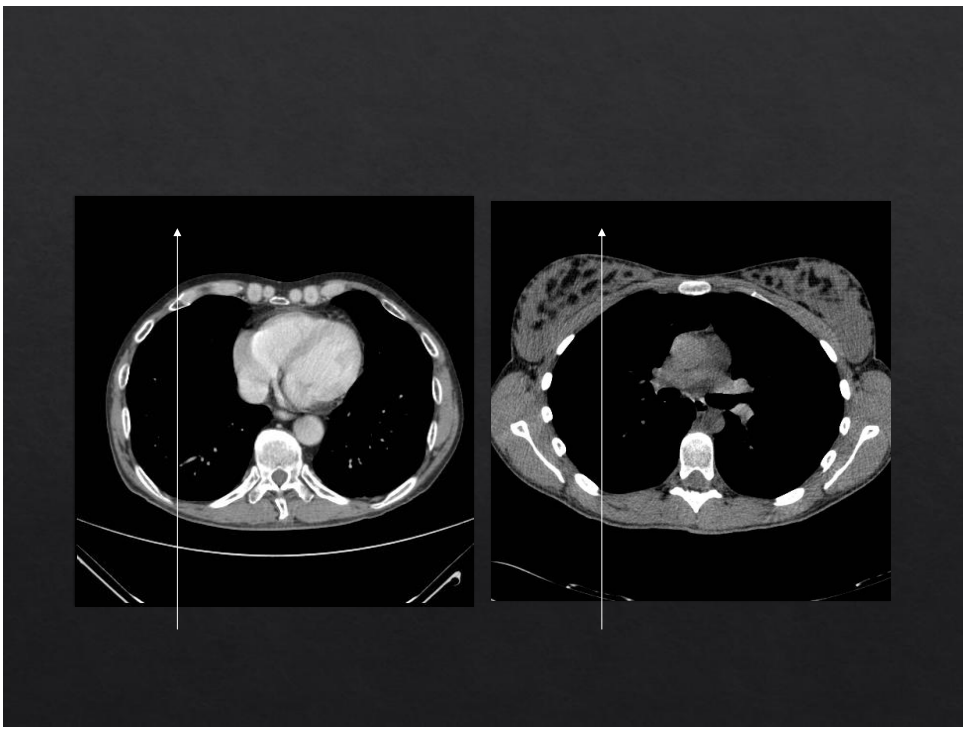

56

Mammografi

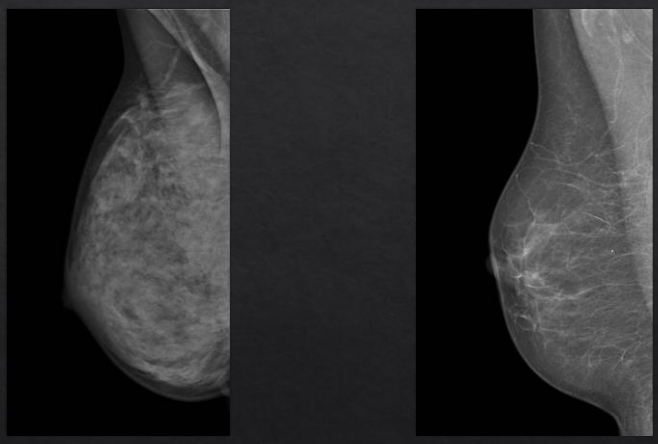

Mammografi 30-årig kvinde og 55-årig kvinde.

57

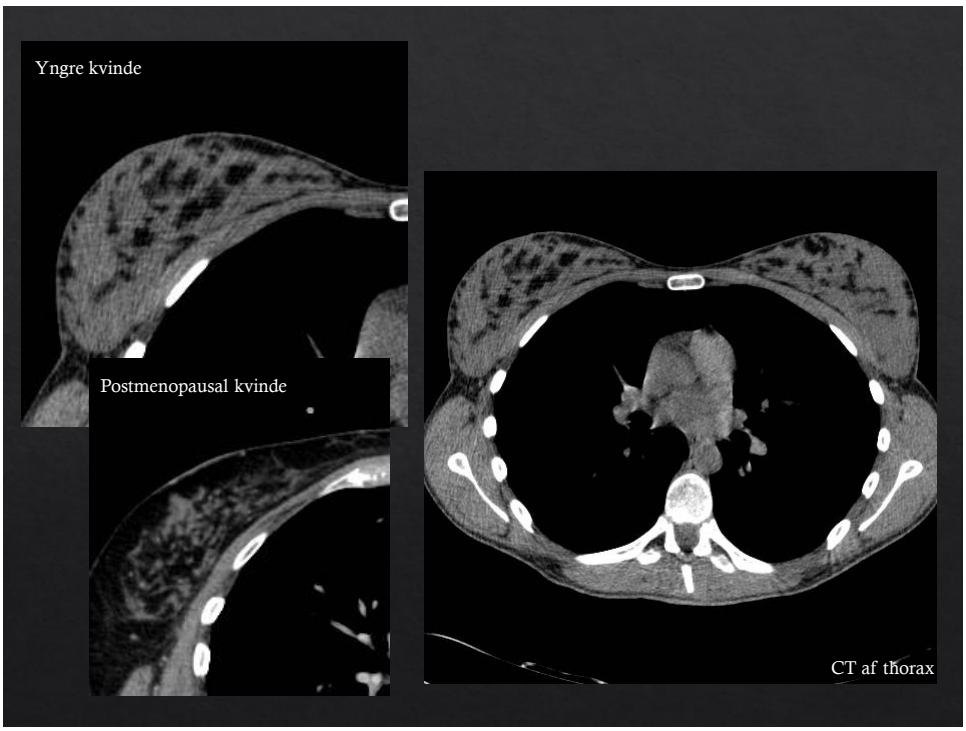

58


Yngre kvinde
Kirtelvæv
Fedtvæv
Postmenopausal kvinde
Fedtinvolution
CT af thorax

59

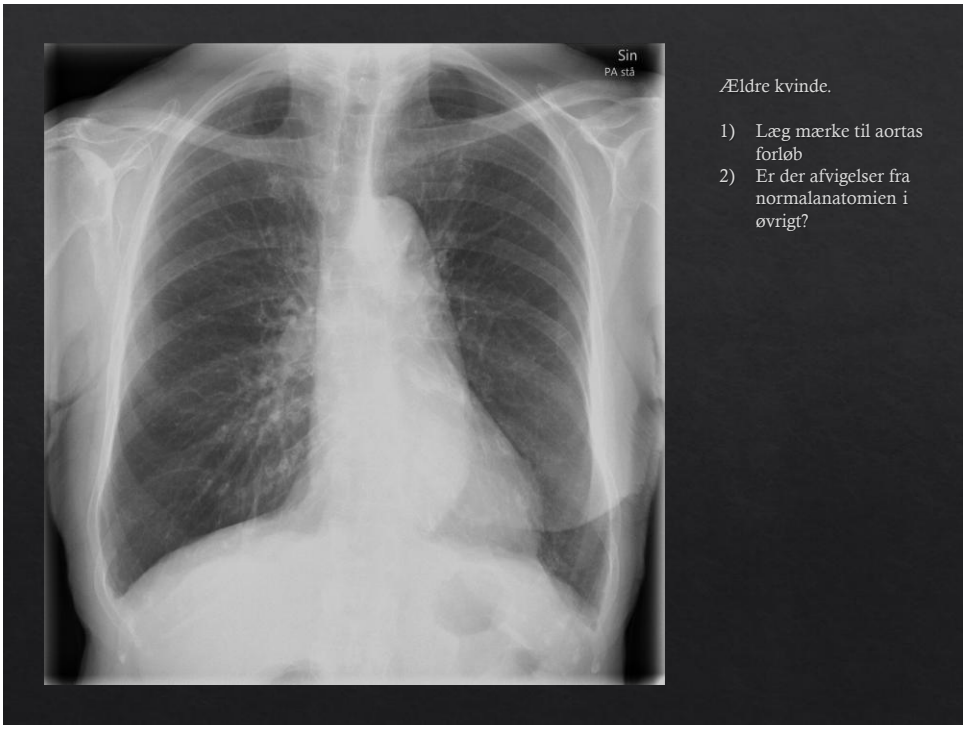
Sin
PA stå
Ældre kvinde.
1) Læg mærke til aortas forløb
2) Er der afvigelser fra normalanatomien i øvrigt?

60

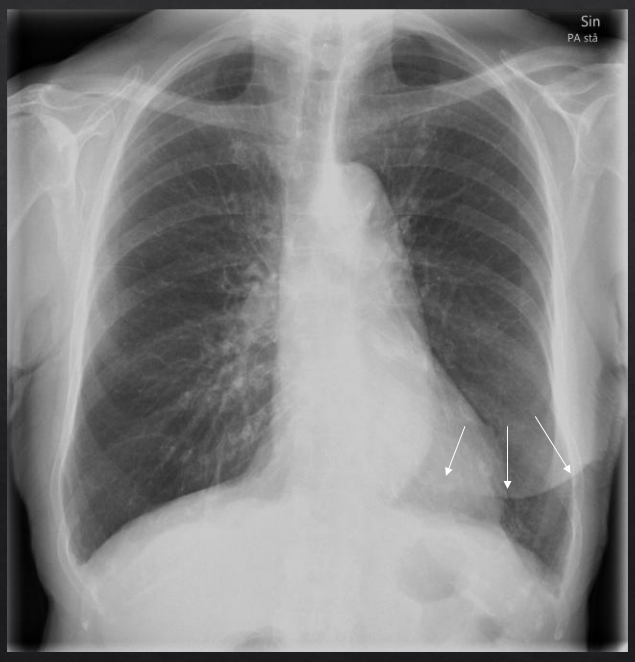

Ældre kvinde.

1) Læg mærke til aortas forløb
2) Er der afvigelser fra normalanatomien i øvrigt?

Følger efter højresidig mastectomi (fjernelse af brystet).

61

Papillae mammariae s. mammae

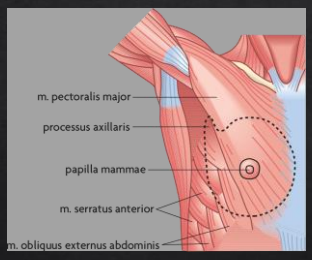

Hovedets, halsens og de indre organers anatomi

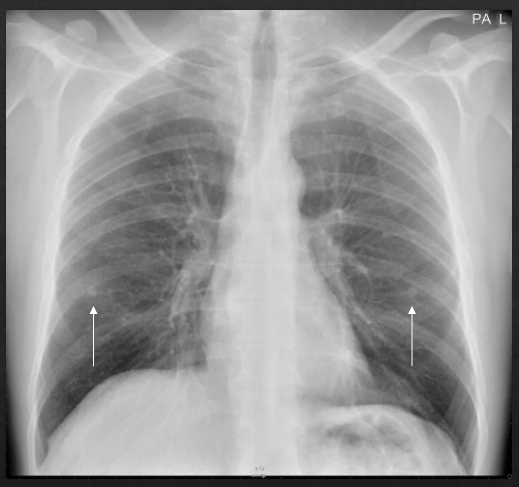

62

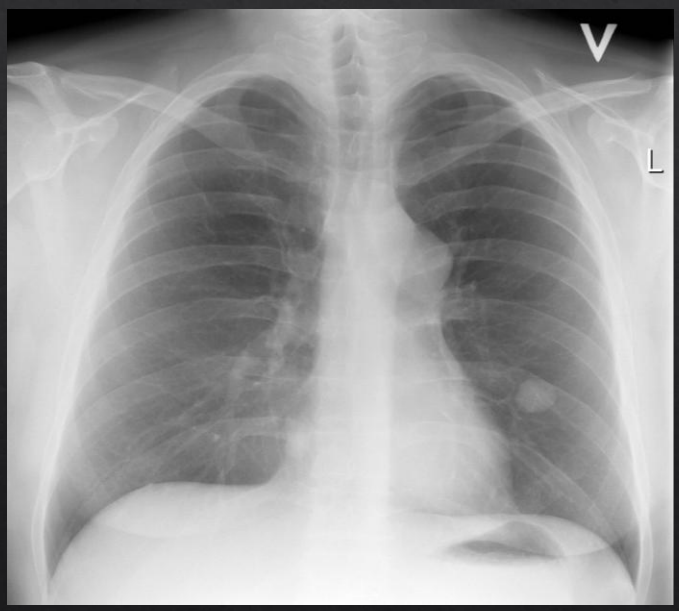

Rtg. af thorax PA

Yngre mand, kontrol undersøgelse, behandlet for kræftsygdom.

63

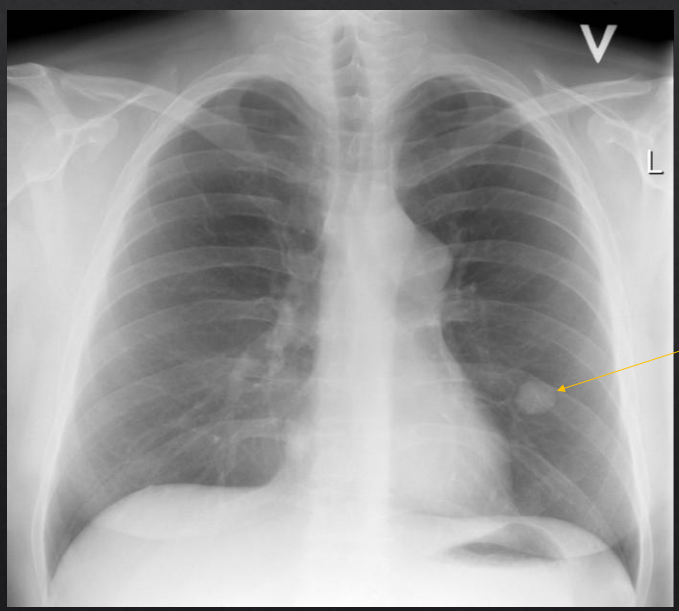

Rtg. af thorax PA

Rundinfiltrat (sprædning af sygdommen i form af metastase i lungerne)
Andre forandringer?

Yngre mand, kontrol undersøgelse, behandlet for kræftsygdom.

64

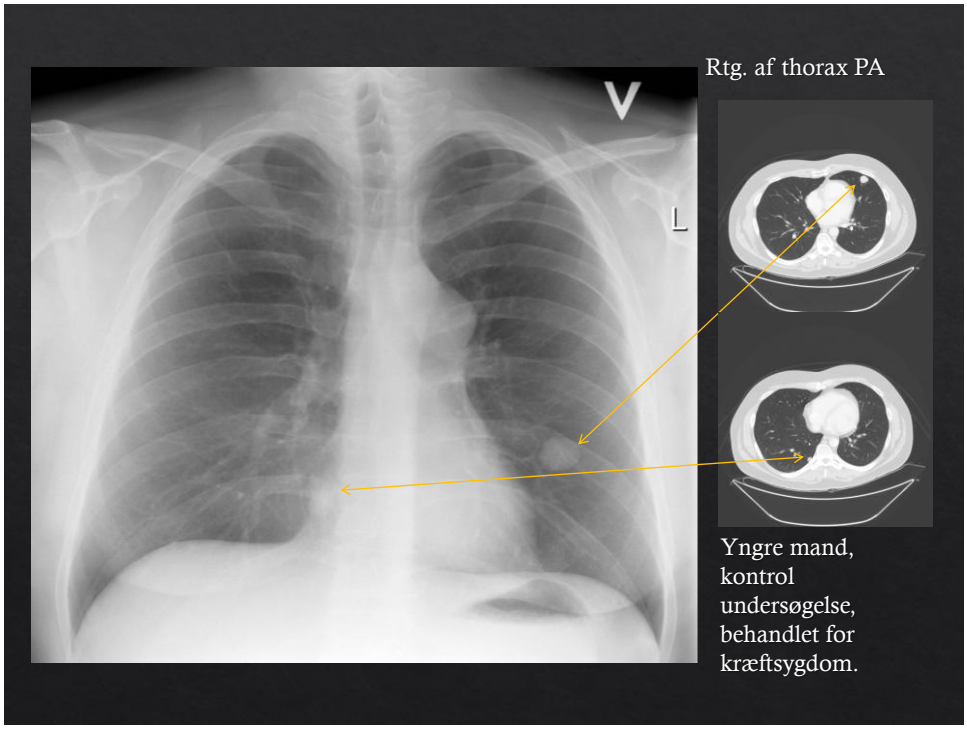
Rtg. af thorax PA
V
L
Yngre mand, kontrol undersøgelse, behandlet for kræftsygdom.

65

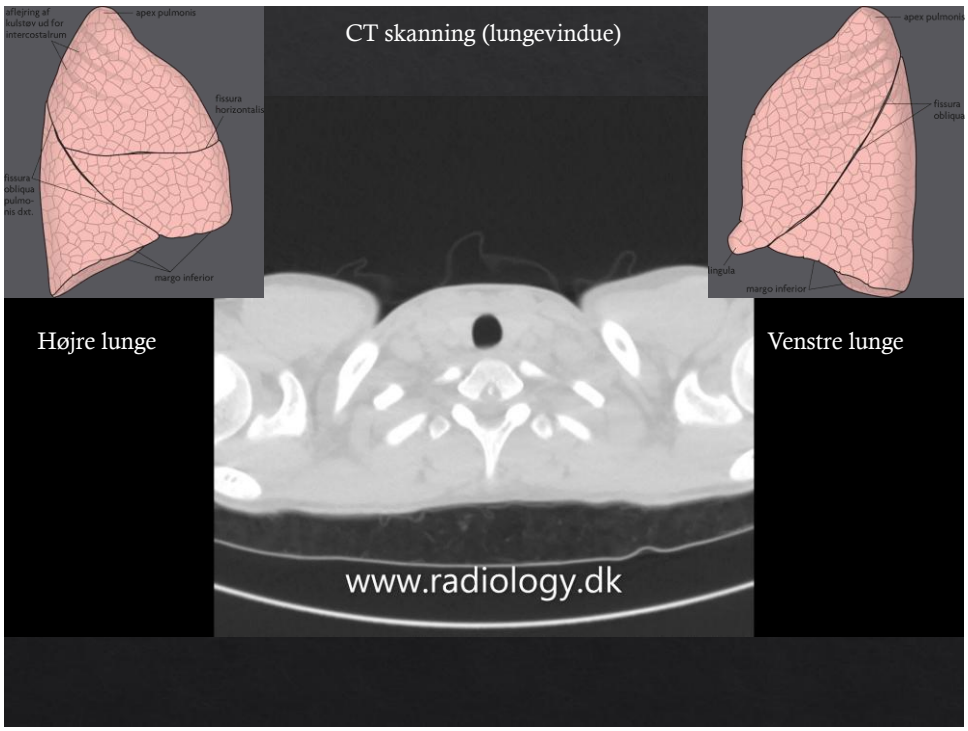
CT skanning (lungevindue)
apex pulmonis
fissura horizontalis
margo inferior
fissura obliqua
Højre lunge
Venstre lunge
www.radiology.dk

66

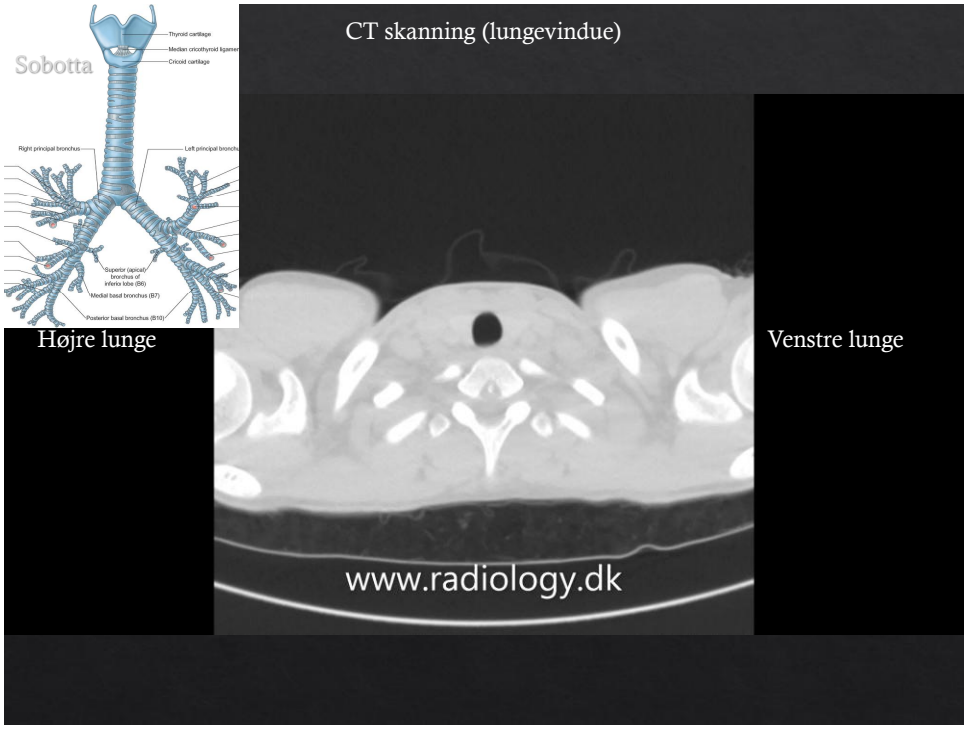

67

Rtg. af thorax

Pleura

68

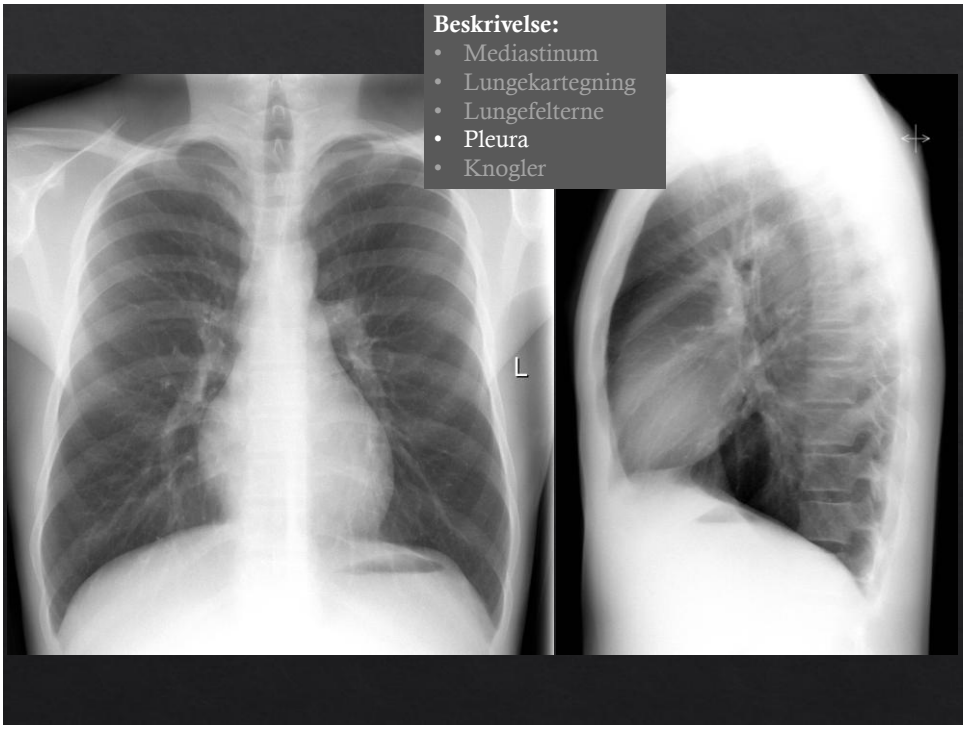
Beskrivelse:
• Mediastinum
• Lungekartegning
• Lungefelterne
• Pleura
• Knogler
L

69


Lobus vena azygos: Anatomisk normalvariant
VE

70

Lobus vena azygos

Anatomisk normal variant, der findes hos ca. 1%. Ingen klinisk betydning.

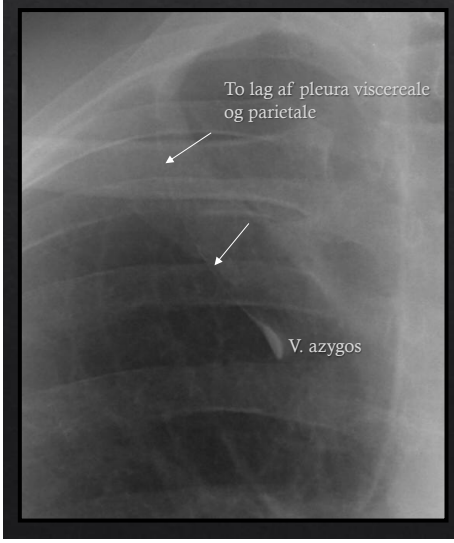



71



72



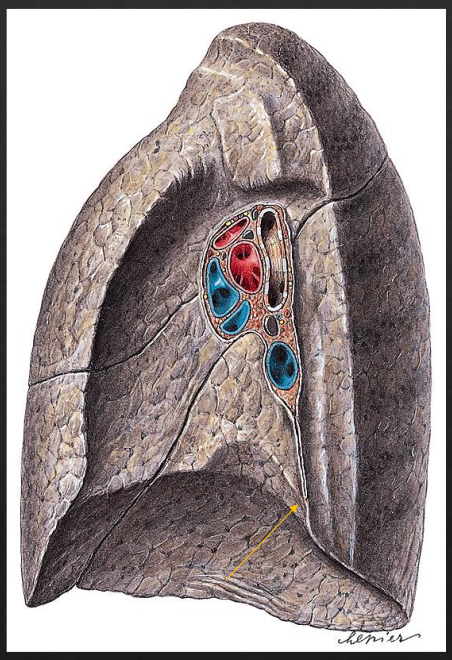

Lig. pulmonale

73

Hydrothorax





Encyclopædia Britannica

https://www.britannica.com/science/pleural-effusion#/media/1/464698/124117

74

Rtg. af thorax – forandringer?



75



76

Hydrothorax og multiple metastaser (Væske i lungehinden)





77





78

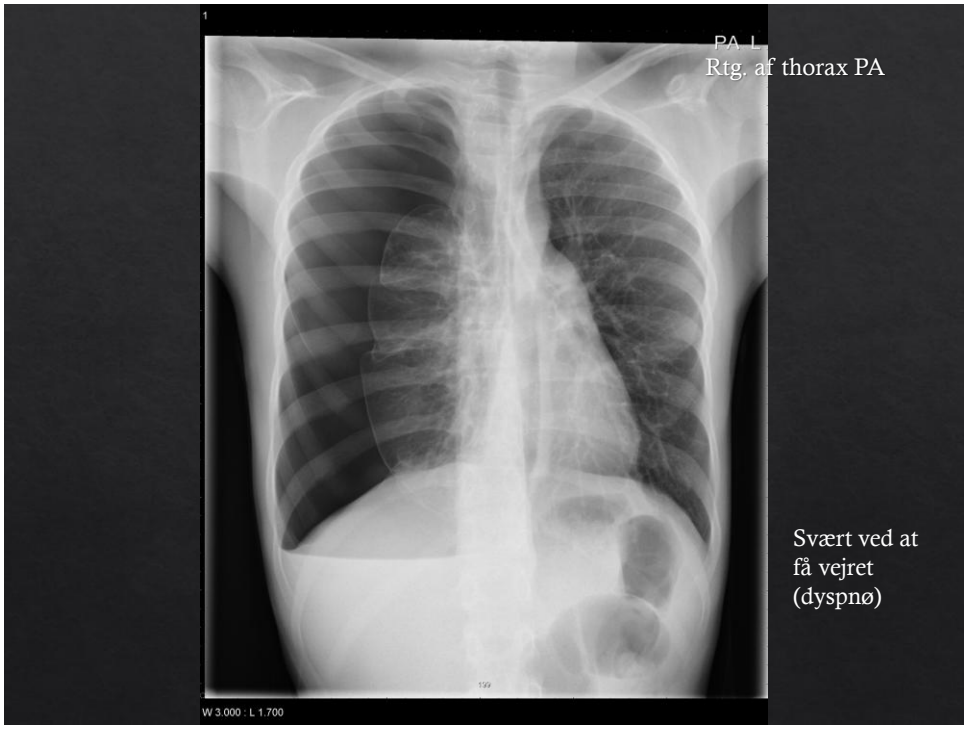
PA, L
Rtg. af thorax PA
Svært ved at få vejret (dyspnø)
W 3.000 : L 1.700

79

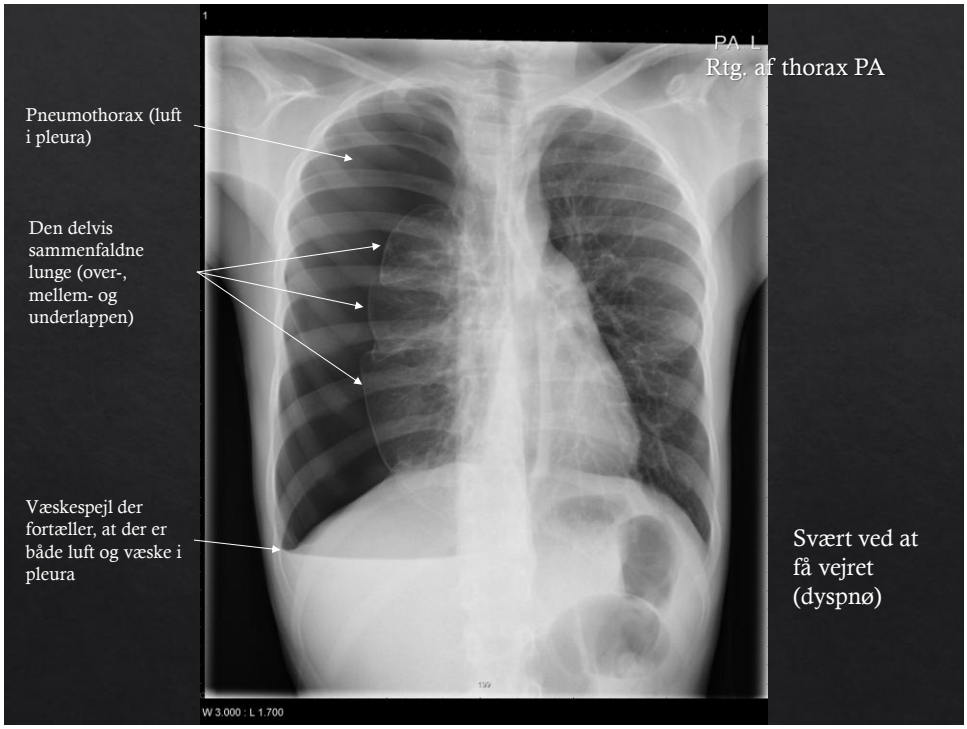
PA, L
Rtg. af thorax PA
Pneumothorax (luft i pleura)
Den delvis sammenfaldne lunge (over-, mellem- og underlappen)
Væskespejl der fortæller, at der er både luft og væske i pleura
Svært ved at få vejret (dyspnø)
W 3.000 : L 1.700

80

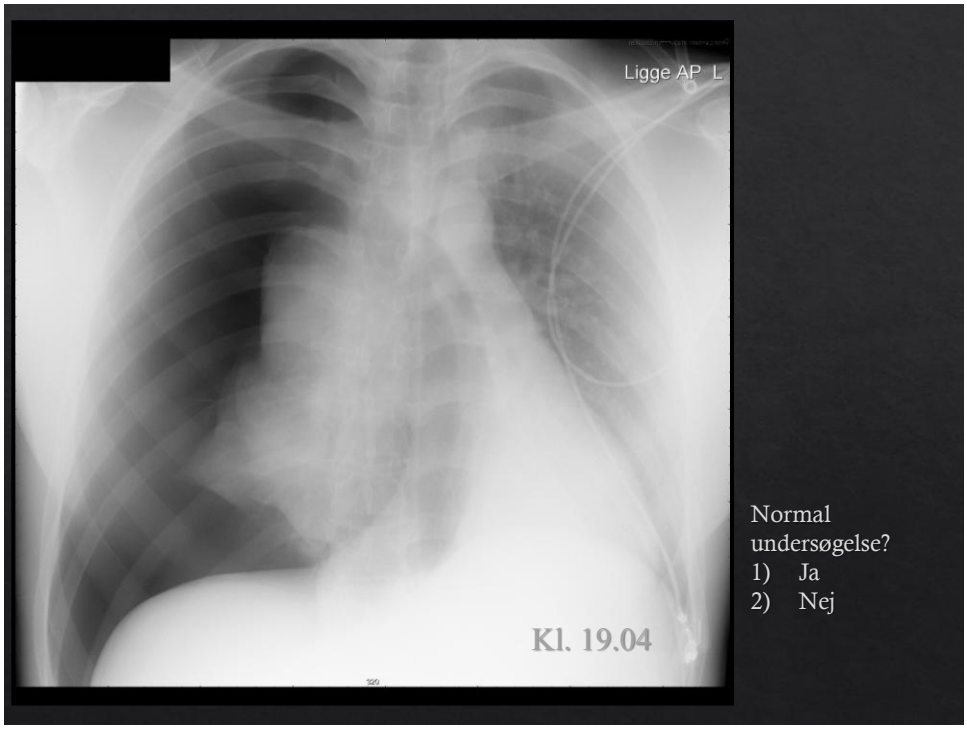
Ligge AP L
Kl. 19.04
Normal undersøgelse?
1) Ja
2) Nej

81

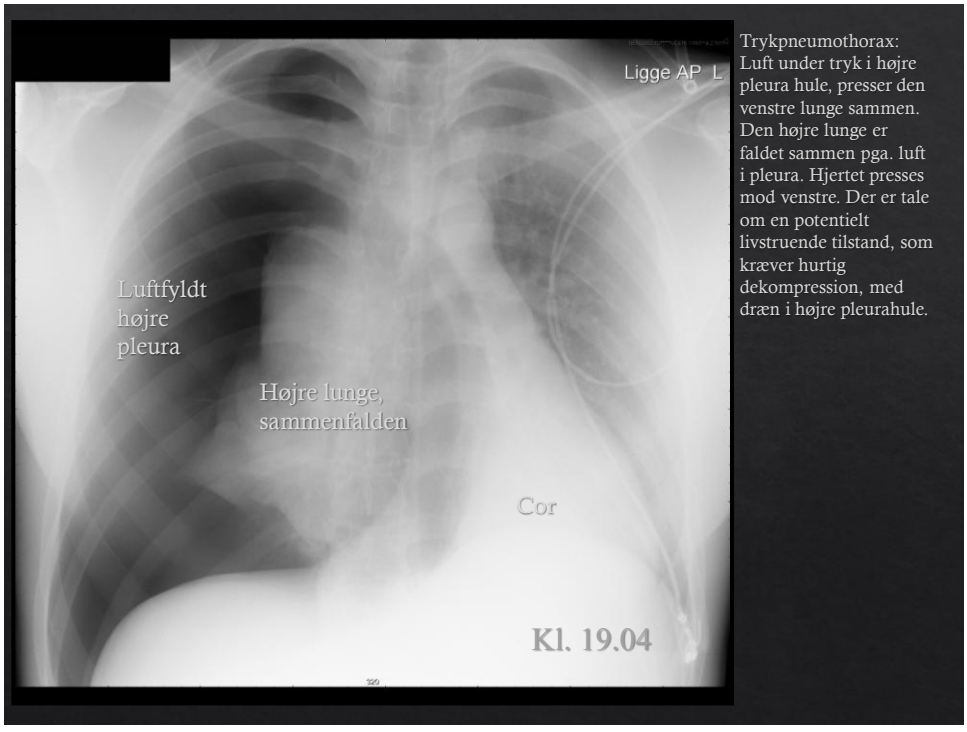
Ligge AP L
Luftfyldt højre pleura
Højre lunge, sammenfalden
Cor
Kl. 19.04
Trykpneumothorax: Luft under tryk i højre pleura hule, presser den venstre lunge sammen. Den højre lunge er faldet sammen pga. luft i pleura. Hjertet presses mod venstre. Der er tale om en potentielt livstruende tilstand, som kræver hurtig dekompression, med dræn i højre pleurahule.

82

Yngre mand med trykpneumothorax.

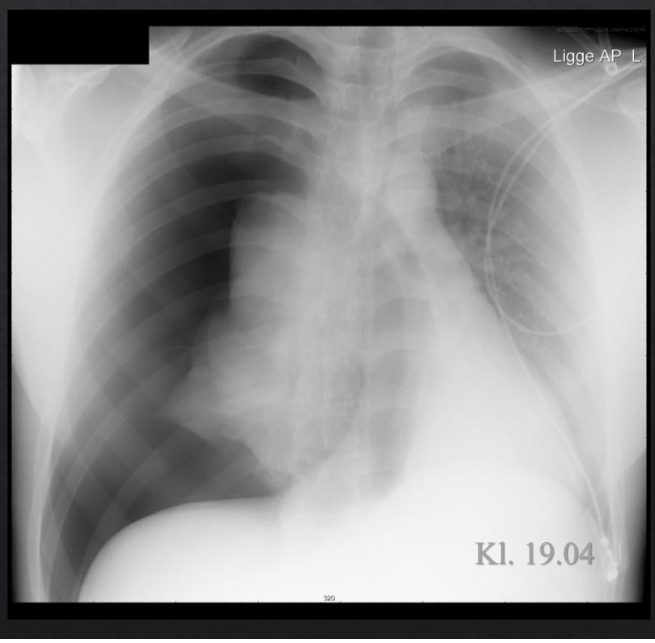

83

Yngre mand med trykpneumothorax.

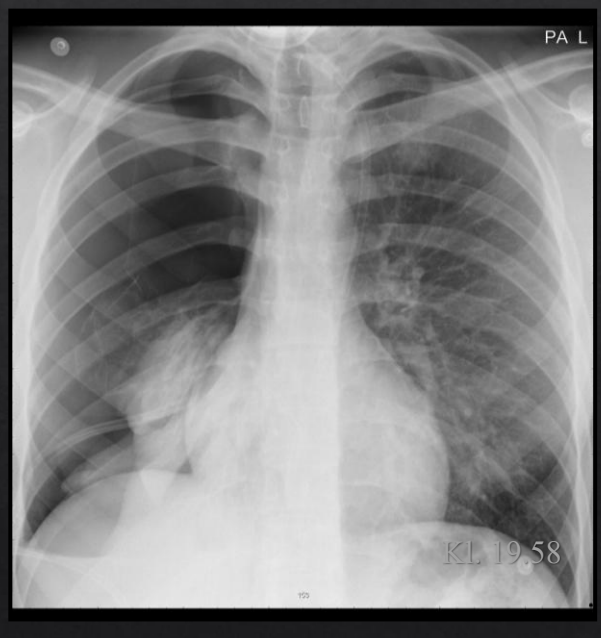

84

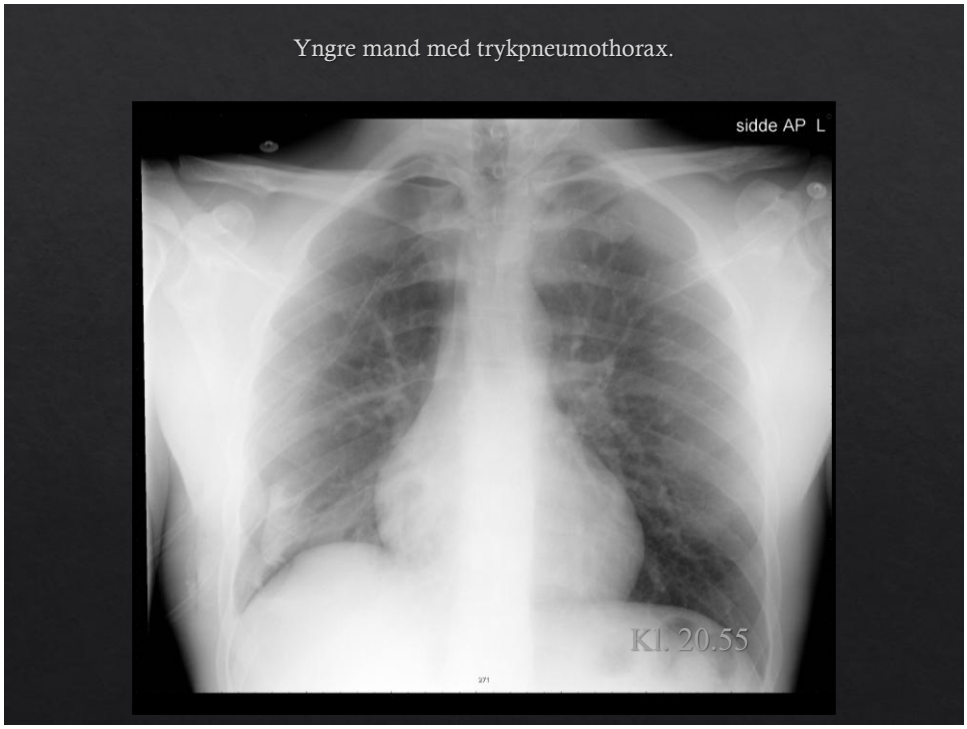
Yngre mand med trykpneumothorax.
sidde AP L
Kl. 20.55

85

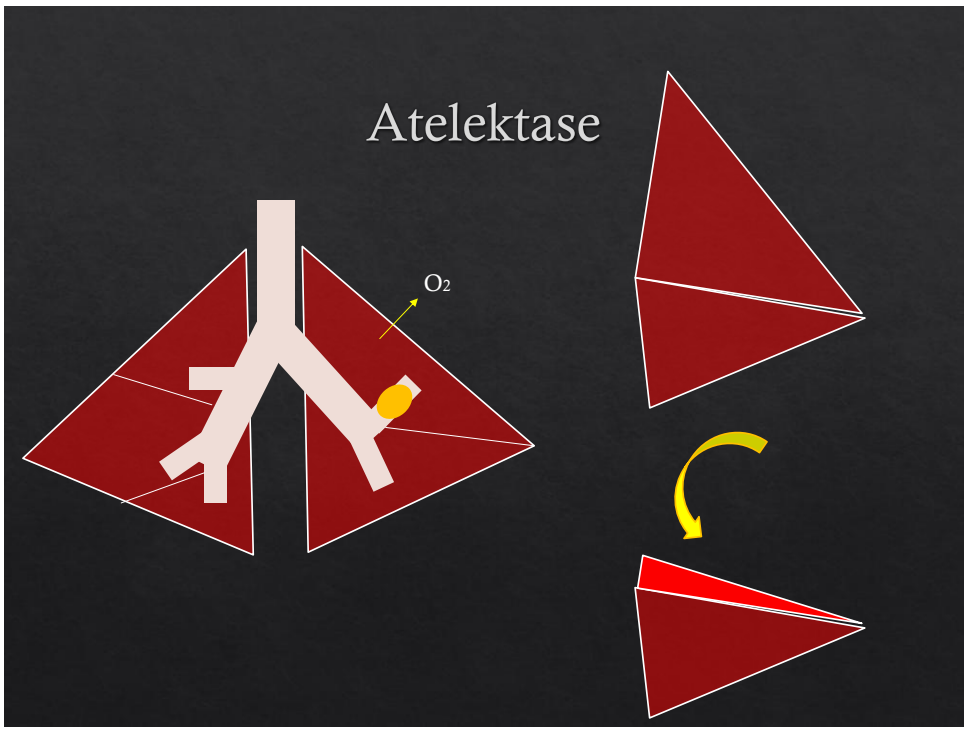
Atelektase
O2

86

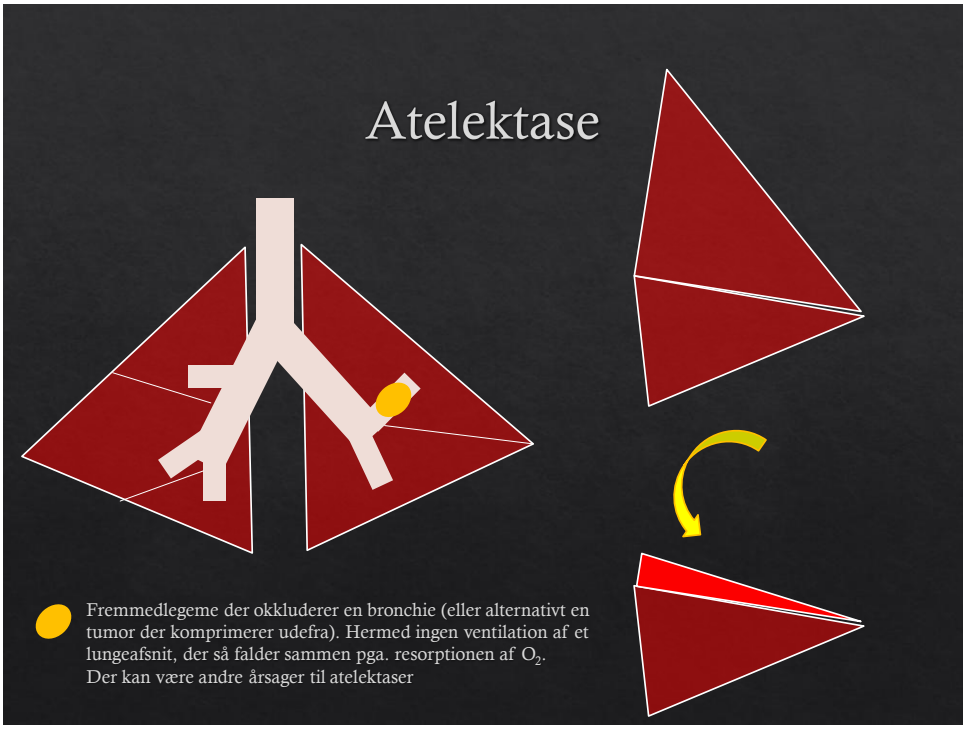
Atelektase
Fremmedlegeme der okkluderer en bronchie (eller alternativt en tumor der komprimerer udefra). Hermed ingen ventilation af et lungeafsnit, der så falder sammen pga. resorptionen af O_2.
Der kan være andre årsager til atelektaser

87

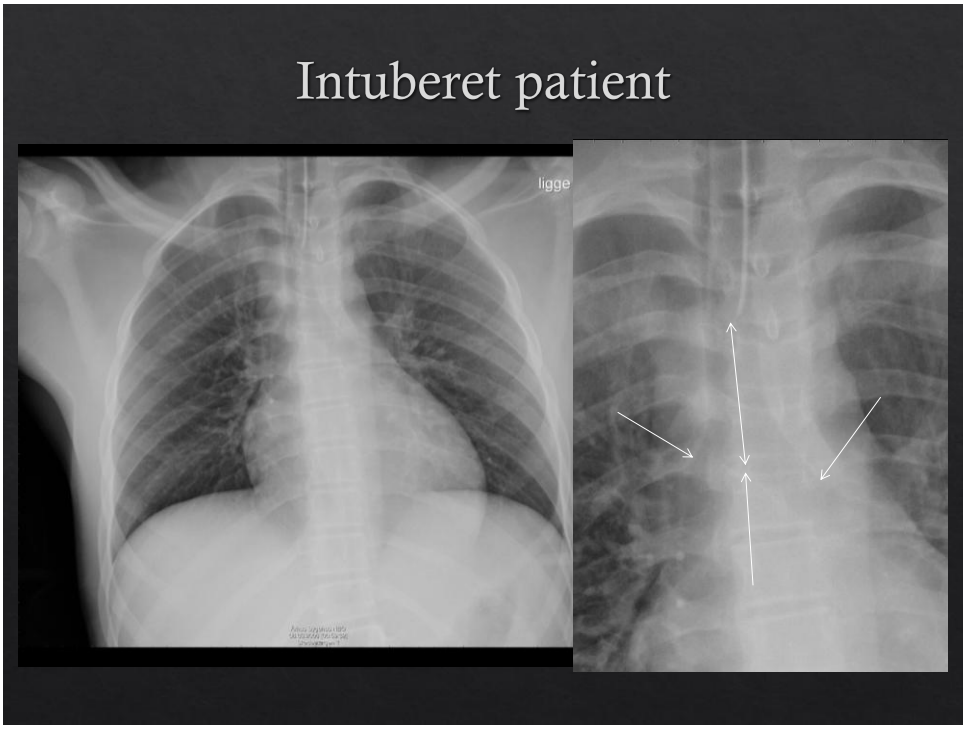
Intuberet patient
ligge

88

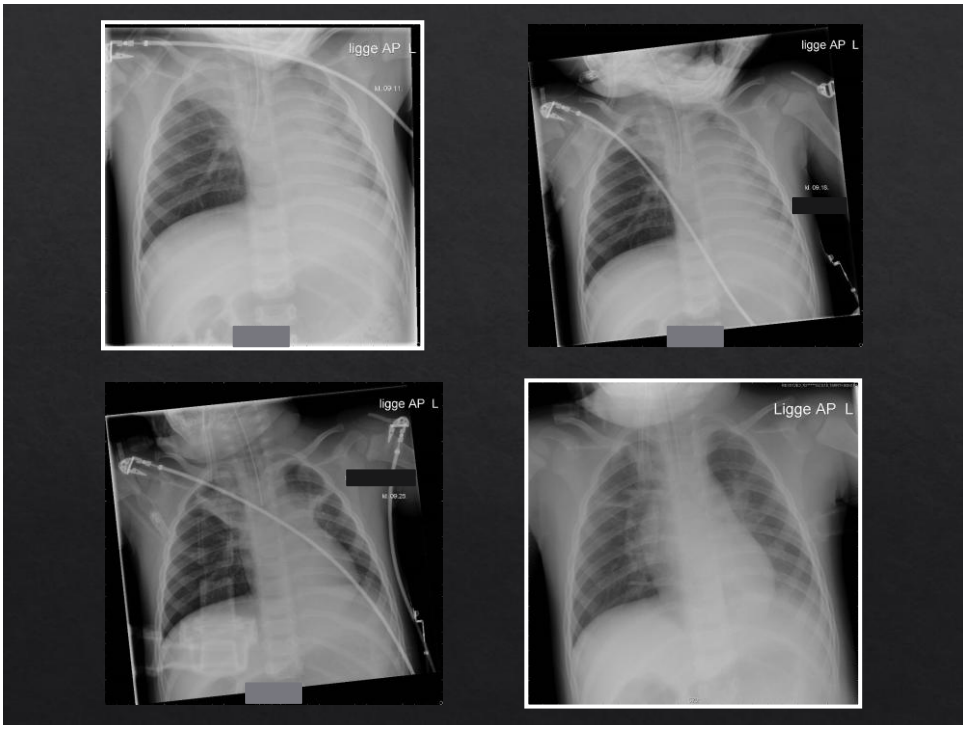

89

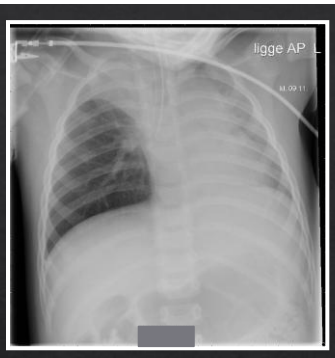

Traumepatient, der netop er blevet intuberet. Røntgenundersøgelsen viser atelektase af venstre lunge og højre lunges overlap. Dette fortæller at tuben ligger forbi afgangen af overlaps bronchus (bronchus lobaris superior dexter).
Bemærk at hjertet rykker over mod den atelektatiske (sammenfaldne) venstre lunge.

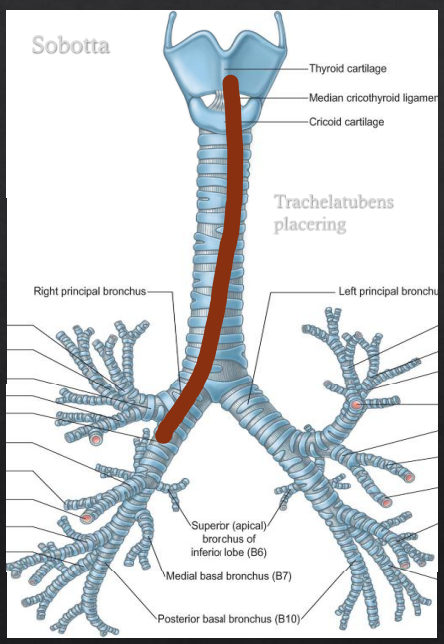

90

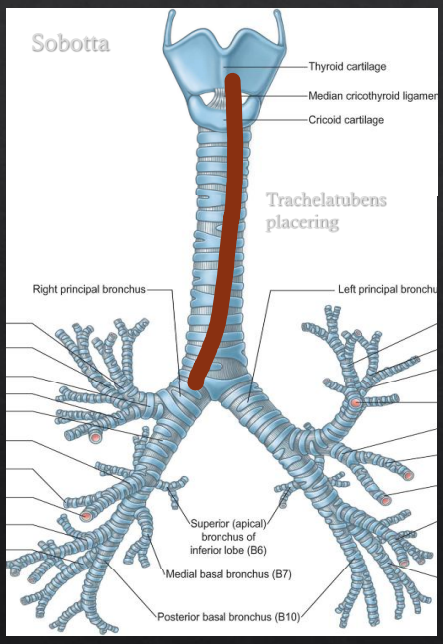

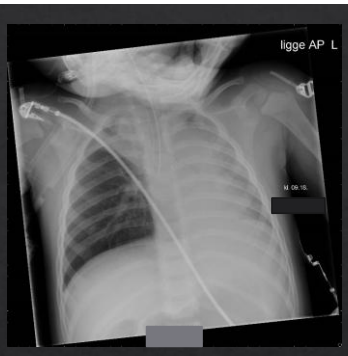

Tuben er nu trukket lidt tilbage, atelektasen i overlappen regredierer pga. bedre ventilation. Fortsat dårlig ventilation af venstre lunge med atelektase.

91

Tuben trukket yderligere tilbage, venstre lunge ventileres nu også, de atelektatiske forandringer regredierer.

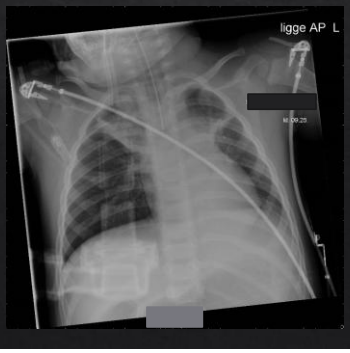

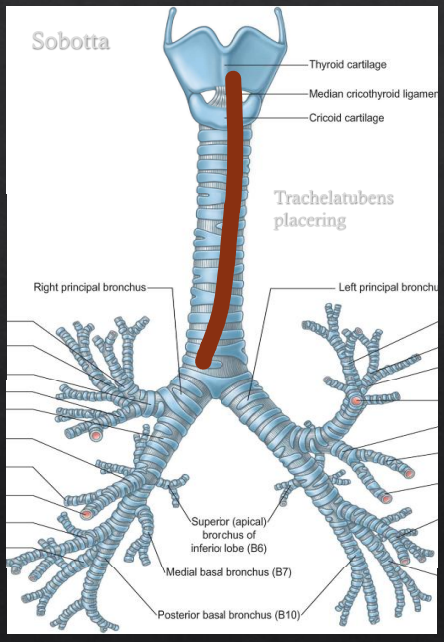

92