Anklens og fodens radiologi

Michel Bach Hellfritzsch
Overlæge
Røntgen og Skanning, AUH

1

www.radiology.dk

- Fod- og ankelradiologi

2

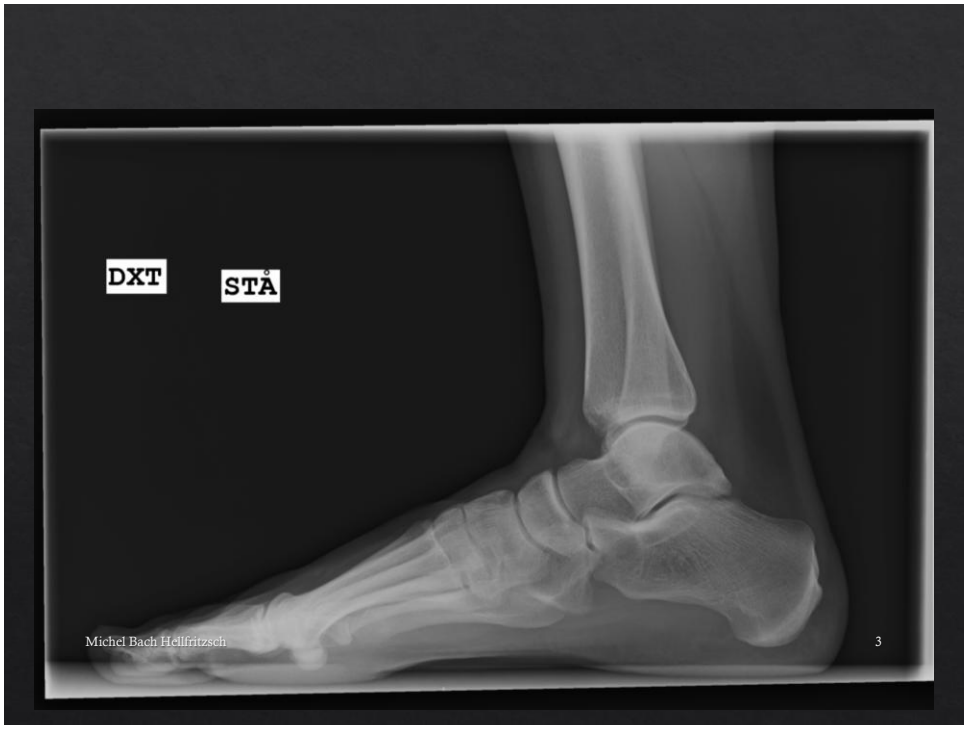
DXT
STÅ
Michel Bach Hellfritzsch
3

3

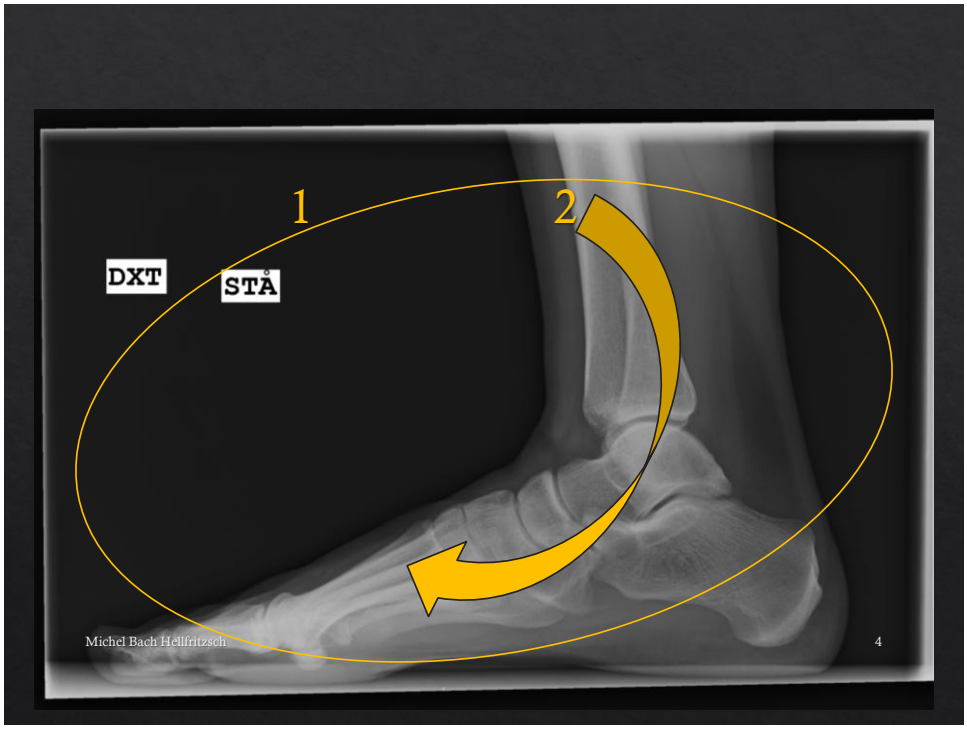
1
2
DXT
STÅ
Michel Bach Hellfritzsch
4

4

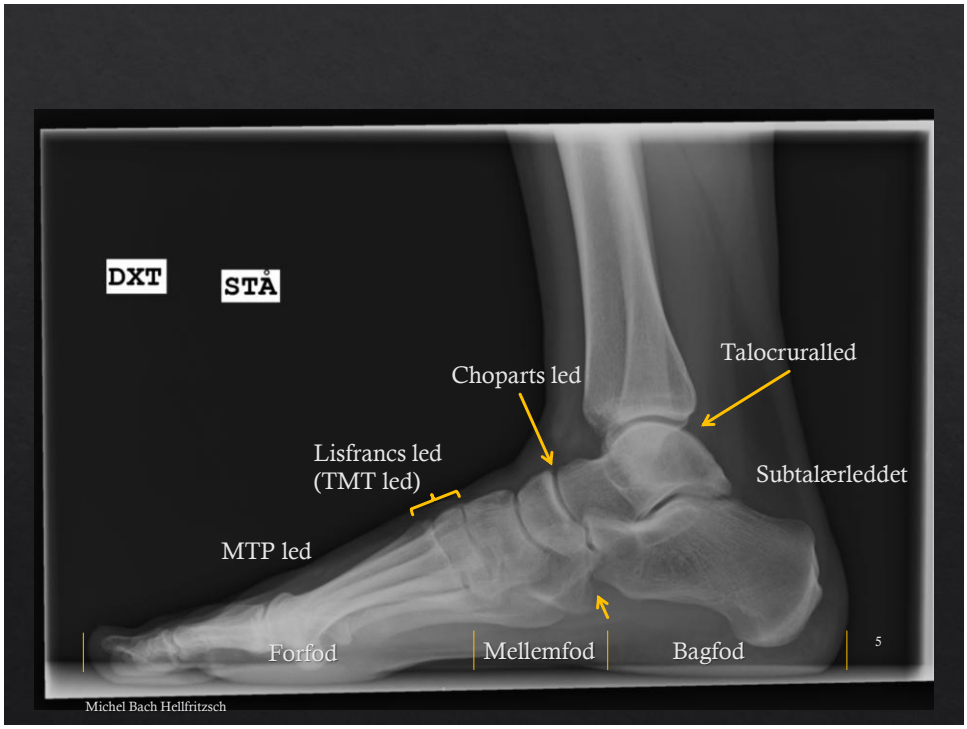
DXT
STÅ
Talocruralled
Choparts led
Lisfrancs led
(TMT led)
Subtalærleddet
MTP led
Forfod
Mellemfod
Bagfod
5
Michel Bach Hellfritzsch

5


DXT
STÅ
Knoglemarv
Knoglestrukturen
Distale crus
Foden overordnet
Talocrural leddet
Subtalærleddet
Choparts led
Lisfrancs led
MTP-led
Senerne
Muskler
Øvrige bløddele
Michel Bach Hellfritzsch
6

6

Knoglemarv
Knoglestruktur

7

Michel Bach Hellfritzsch

7

Forandringer?



Michel Bach Hellfritzsch

8

8

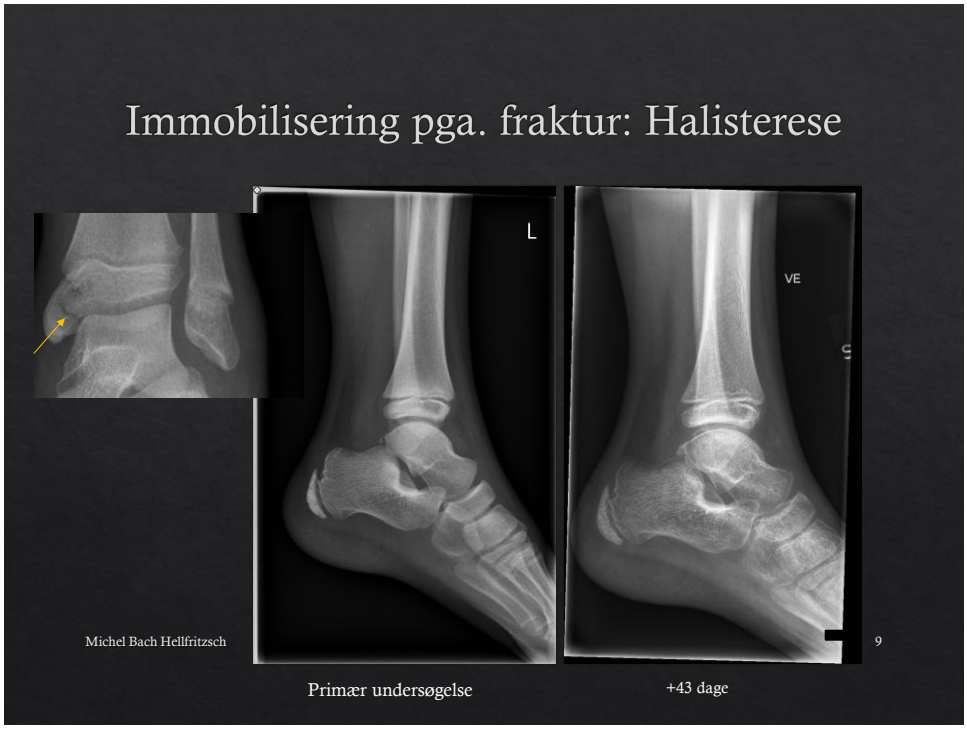
Immobilisering pga. fraktur: Halisterese
L
VE
Michel Bach Hellfritzsch
9
Primær undersøgelse
+43 dage

9

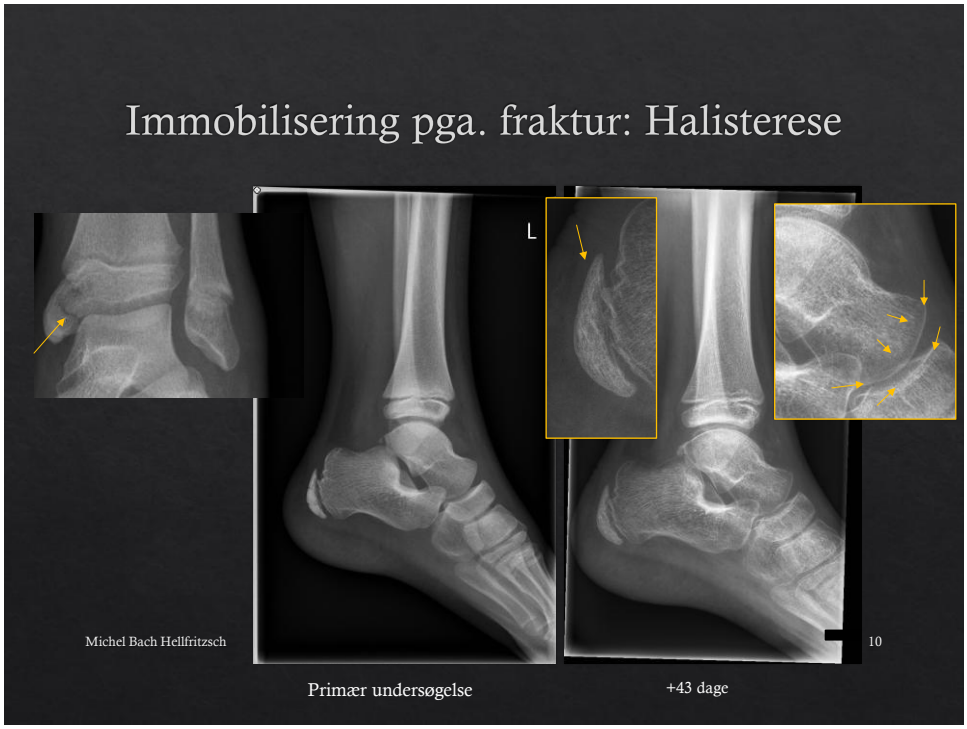
Immobilisering pga. fraktur: Halisterese
L
Michel Bach Hellfritzsch
10
Primær undersøgelse
+43 dage

10

Forandringer?

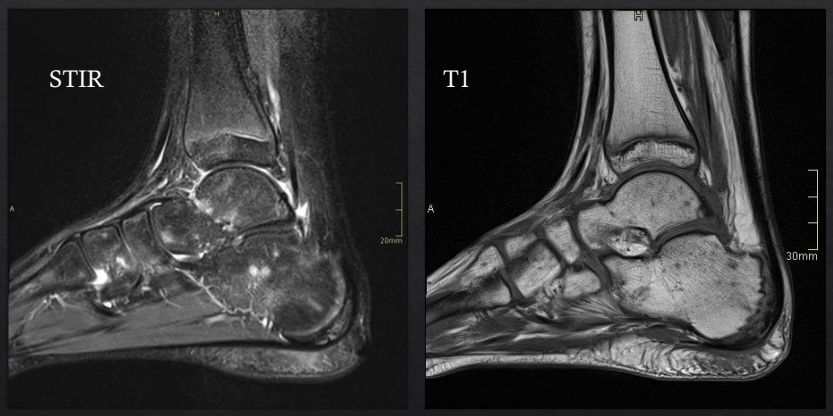

Michel Bach Hellfritzsch 11

11

Normalt knoglemarvssignal hos 7-årig

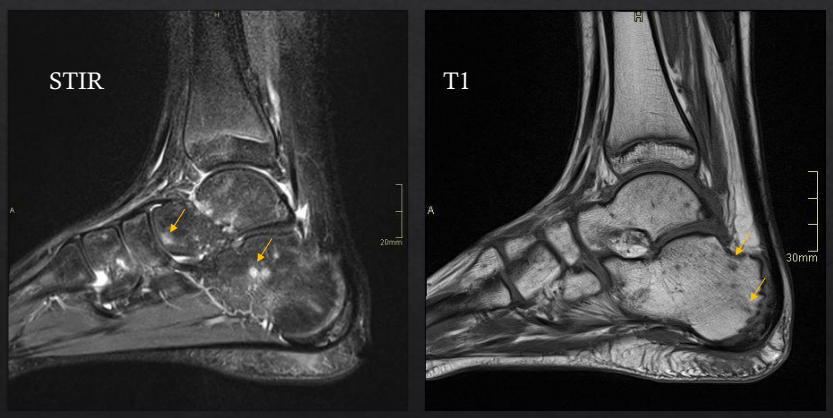

Michel Bach Hellfritzsch

Hæmopoietisk væv

12

12

Knoglemarv Knogletæthed

- Normalt knoglemarvsbillede
- Normal knoglestruktur

13

Distale crus

14

Case

- Diabetiker med spidsfod.
- MR fod før påtænkt achillessene forlængelsen og TP transposition
- Kommentarer?



Michel Bach Hellfritzsch 15

15

Case

- Diabetiker med spidsfod.
- MR fod før påtænkt achillessene forlængelsen og TP transposition
- Er det muligt at benytte tibialis posterior musklen som extensor?



Michel Bach Hellfritzsch 16

16

Distale crus

17

Michel Bach Hellfritzsch

17

Case

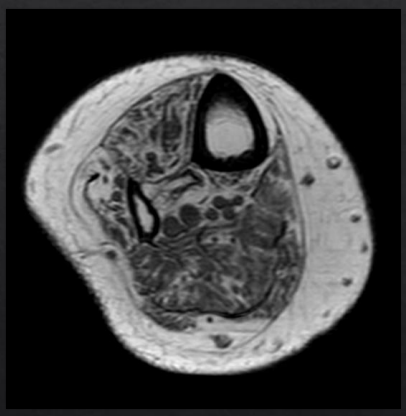



Forandringer?
Hvor ligger TP musklen?

Michel Bach Hellfritzsch

18

18

Case

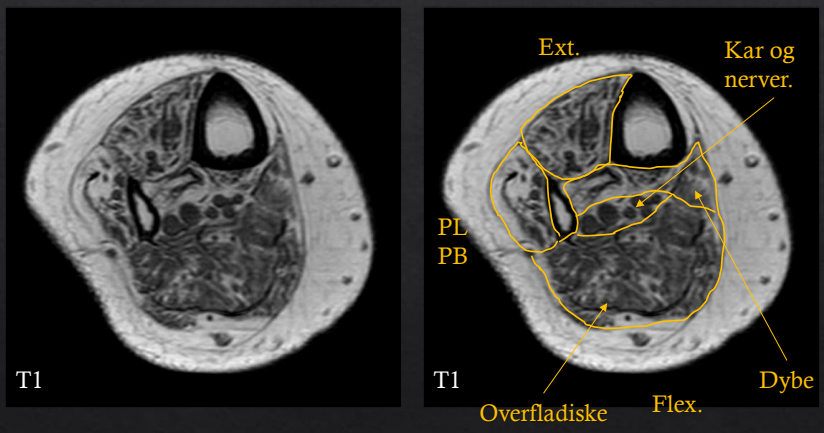

Michel Bach Hellfritzsch 19

19

Distale crus

- Muskulære forandringer

Michel Bach Hellfritzsch 20

20


Foden overordnet
21
Michel Bach Hellfritzsch

21


Reumatologiske sygdomme
Michel Bach Hellfritzsch
22

22

CPPD/Pseudogout

23



24

Skyede forkalkninger og multiple cyster: Obs. CPPD (Calcium pyrophosphat dihydrat, pseudogout)

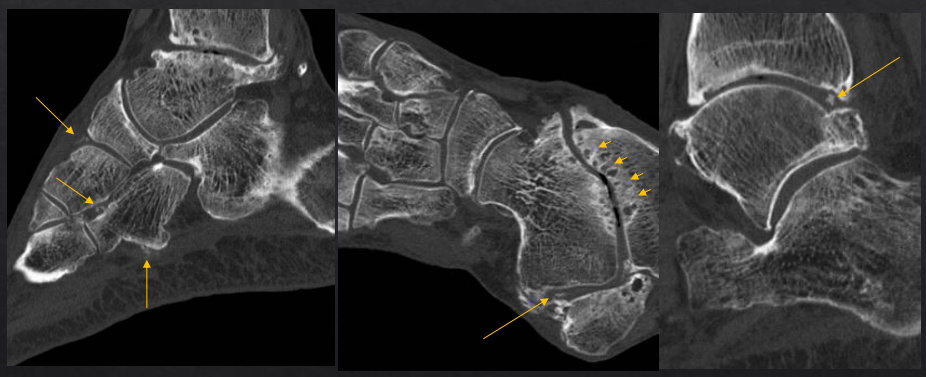

Michel Bach Hellfritzsch 25

25

Neuropatisk osteoartropati/ Charcot artropati

Michel Bach Hellfritzsch 26

26

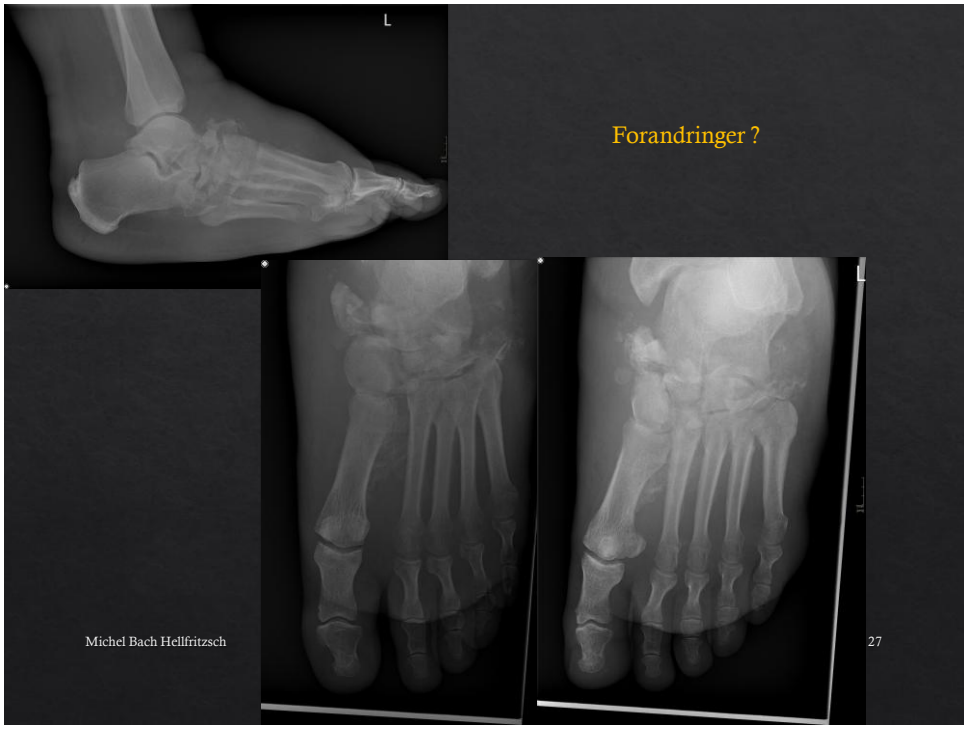
L
Forandringer ?
L
Michel Bach Hellfritzsch
27

27


L
L
14 mdr. før
L
L
Charcot artropati
(neuropatisk
osteoartropati)
hos diabetiker
Michel Bach Hellfritzsch
28

28

Fejlstillinger

Michel Bach Hellfritzsch 29

29

HKA optagelse

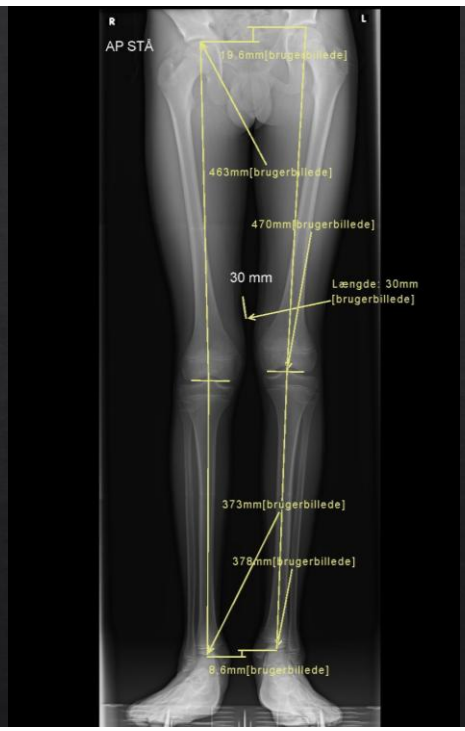

Anisomeli: -20 mm
Femur: -7 mm
Crus: -5 mm
Fodhøjde: -9 mm

Michel Bach Hellfritzsch 30

30

Akser i foden: Bagfoden

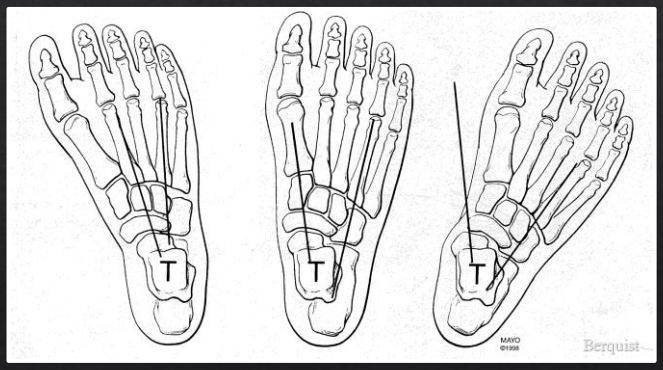

Varus Normal Valgus

31

Meary's vinkel (Talar-First Metatarsal Angle) samt calcanær inklination

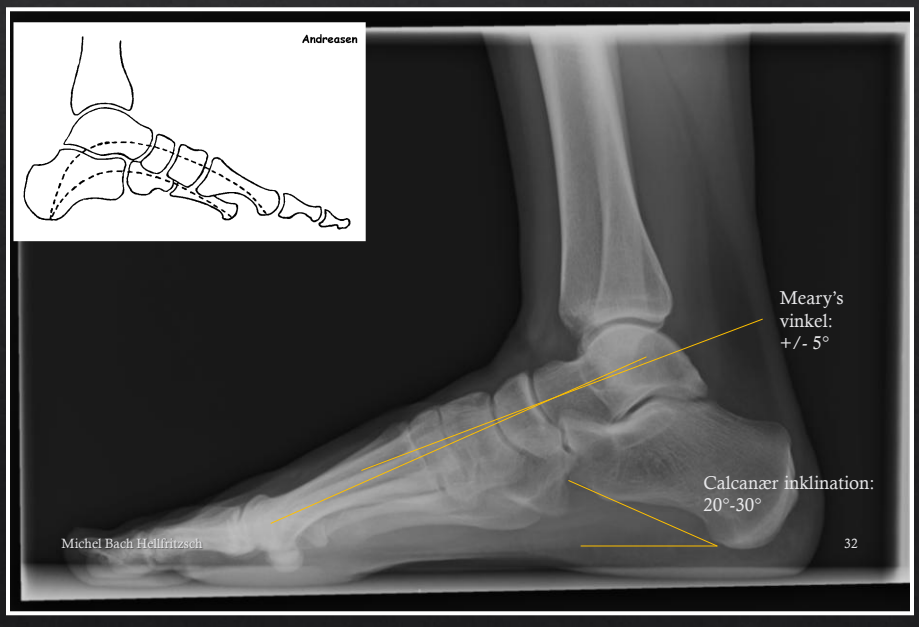

32

Fejlstillinger: Pes cavus

33

Hulfod (pes cavus)?



34

Akser: Liggende vs. Stående optagelse





+5 mdr.

Michel Bach Hellfritzsch 35

35

Akser: Liggende vs. stående





+5 mdr.

Michel Bach Hellfritzsch 36

36


Case: Yngre mand
DXT
STÅ
STÅ
Michel Bach Hellfritzsch
DXT
DXT
STÅ
STÅ
SIN
37

37

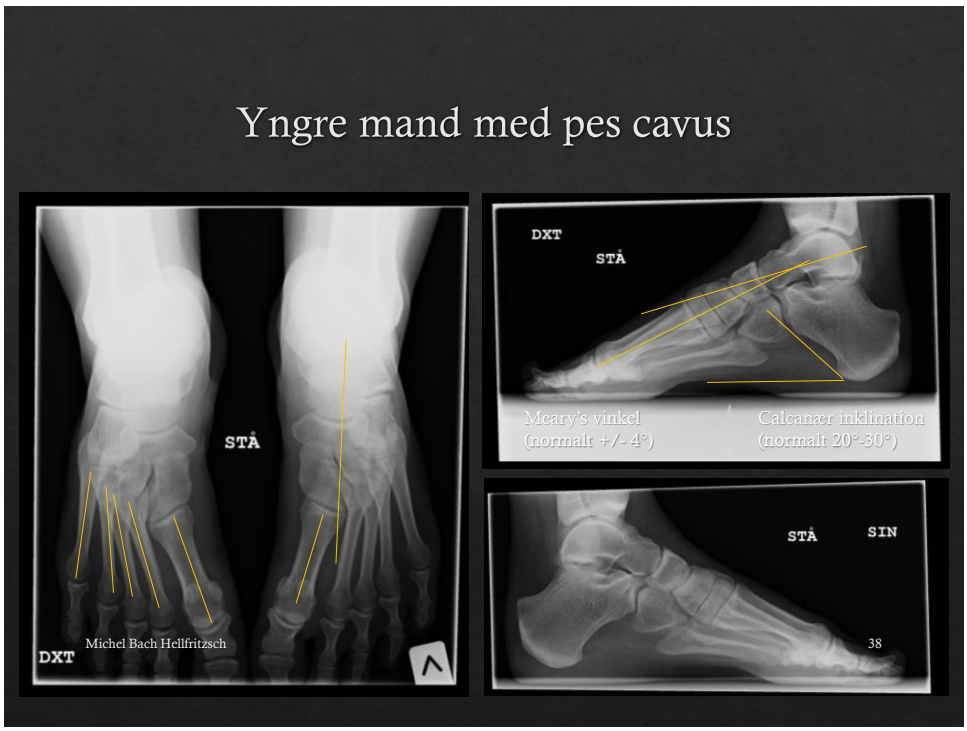
Yngre mand med pes cavus
STÅ
Michel Bach Hellfritzsch
DXT
DXT
STÅ
Meary's vinkel
(normalt +/- 4°)
Calcanæer inklination
(normalt 20°-30°)
STÅ
SIN
38

38

Fejlstillinger: Pes planus

39

Stående vs. liggende optagelse





(8 mdr. senere)

40

Ældre kvinde med pes planus



Michel Bach Hellfritzsch 41

41

Ældre kvinde med pes planus



Michel Bach Hellfritzsch 42

42

Årsager til fejlstillinger

Medfødte

- CTEV (Klumpfod)
- Vertikal talus (Platfod)
- Coalitio (Platfod)

Erhvervede

- Visse neurologiske sygdomme (e.g. Mb. Charcot-Marie-Tooth, Friedreich ataxi) (Hulfod)
- Tibialis posterior insufficiens (Platfod)

Michel Bach Hellfritzsch 43

43

Accessoriske knogler

Omtales her samlet, men bør i beskrivelsen nævnes hvor de er beliggende – hvis de har klinisk relevans

Michel Bach Hellfritzsch 44

44

Accessoriske og sesamknogler knogler i foden

- Os trigonum (10-25%)
- Os tibiale externum (4-21%): Type 1, 2 og 3
- Os supranaviculare (1%)
- Os intermetatarseum (1-10%)
- Os peroneum (9%)

- Klinisk betydende
- Mulighed for fejldiagnostik

Bergquist: "Imaging of the foot and ankle", Wolters Kluwer 2011

Michel Bach Hellfritzsch 45

45

Beliggenheden af hyppigt forekommende accessoriske knogler

- Os tibiale externum (1)
- Os peroneum (2)
- Os intermetatarseum (3)
- Os trigonum (4)



Michel Bach Hellfritzsch 46

46

Os tibiale externum



- Type 1: Sesam knogle i tibialis posterior senen
- Type 2: Ikke ossøst fusioneret sekundært ossifikations center (synchondrose). Risiko for stress reaktion pga. TP insertion her.
- Type 3: Ossøs fusion med os naviculare, der kan give prominens og dermed bløddels irritation (kaldes også cornuat os naviculare).

Michel Bach Hellfritzsch 47

Højre side type 1, venstre side type 2

47

Os peroneum



- Ingen klinisk betydning.
- Ved peroneus longus seneruptur distalt for knoglen, kan der komme ændret placering af knoglen i forhold til tidligere (sjælden tilstand).
  Fraktur er beskrevet.

Michel Bach Hellfritzsch 48

48

Os intermetatarseum



- Ingen klinisk betydning. Skal ikke fejltolkes som avulsion, som det ses ved Lisfrancs led skade.

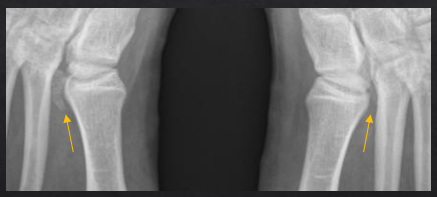

Michel Bach Hellfritzsch 49

49

Foden overordnet

- Accessoriske knogler
- Akser.
- Halisterese
- Reumatologisk sygdom
- Charcot artropati

Michel Bach Hellfritzsch 50

50

Talocrural leddet inkl. talus

51

Michel Bach Hellfritzsch

51

Hvad er forskellen på de to optagelser?





Michel Bach Hellfritzsch

52

52

Betydningen af rotationen for indblikket i forskellige led: Bemærk forholdet mellem tibia og fibula, og betydningen for indblikket i talocruralleddet, subtalært samt Choparts led.





Michel Bach Hellfritzsch 53

53

Ansamling talocruralt på Rtg.





Michel Bach Hellfritzsch 54

54

Talocrural instabilitet

Michel Bach Hellfritzsch 55

55

Instabilitet talocruralt: Vridoptagelser

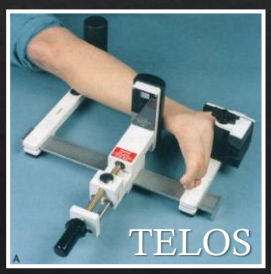

Michel Bach Hellfritzsch 56

56

Instabilitet talocruralt: Vridoptagelser (præoperativ undersøgelse)

Der er tale om en specialundersøgelse, som kun udføres for de ortopædkirurger, der laver ligamentrekonstruktion. Da den initiale behandling efter distorsion i fodleddet, er genoptræning, udføres denne undersøgelse kun ved kronisk instabilitet, som en præoperativ vurdering.

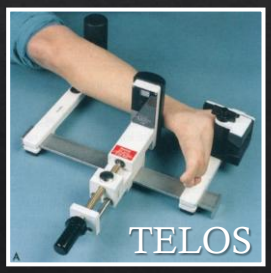

Michel Bach Hellfritzsch 57

57

Telos-stresstest



15 kp (kilopond) svarer til cirka 150 N (Newton).



58

58

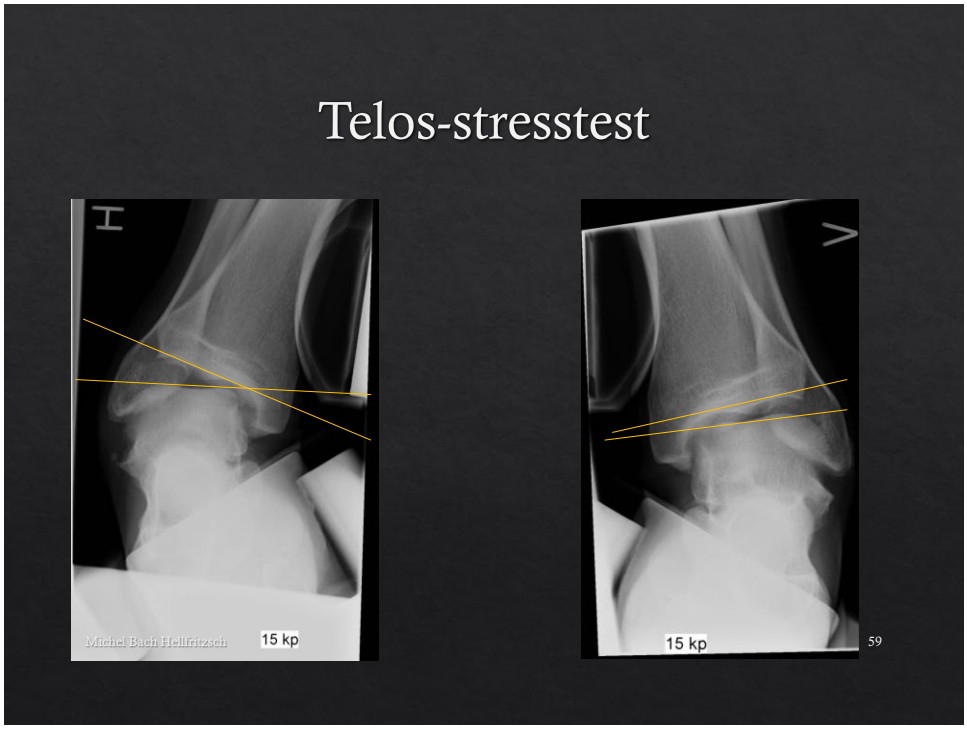
Telos-stresstest
H
V
Michel Bach Hellfritzsch
15 kp
15 kp
59

59

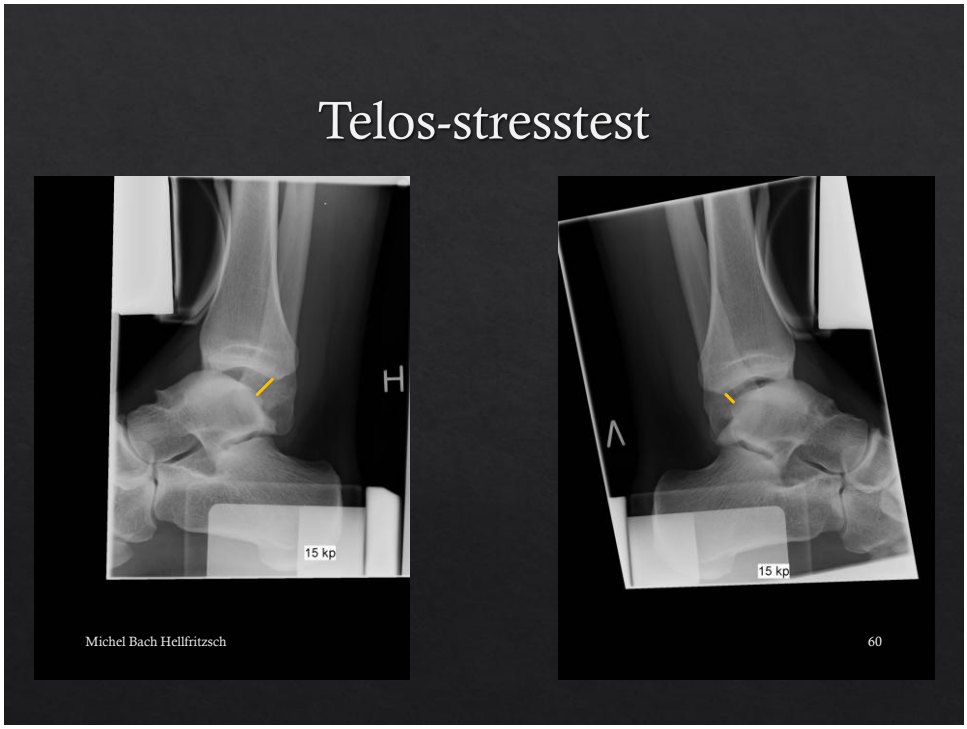
Telos-stresstest
H
V
15 kp
15 kp
Michel Bach Hellfritzsch
60

60

Kirurgisk behandling af ankel instabilitet

- Når man vurderer såvel konventionel røntgenundersøgelse som UL, CT og MR skanning af fodledsregionen, efter kirurgisk behandling for ankelløshed, skal man være opmærksom på, at der er forskellige operative metoder, der kan anvendes, og dette vil påvirke det postoperative billede. Der kan eksempelvis være borekanaler i laterale malleol, og der kan være høstet sener til ligament rekonstruktionen

61

Kirurgisk behandling af ankel instabilitet

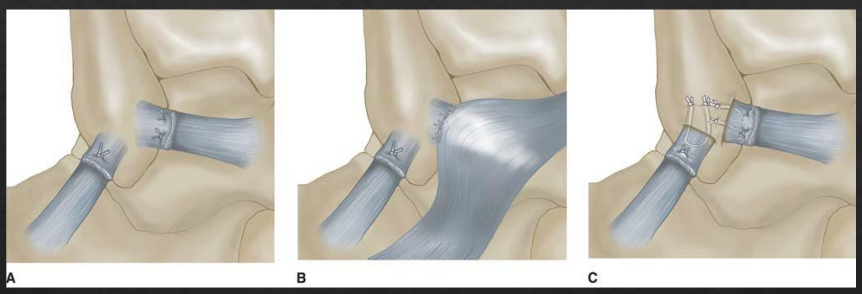

Illustration demonstrating anatomic repair of chronic lateral ankle instability. **A,** Broström anatomic repair, demonstrating midsubstance imbrication and suture of the ruptured ligament ends. **B,** Gould modification augmented with the mobilized lateral portion of the extensor retinaculum. **C,** Karlsson modification, which involves anchoring the proximal ligament ends through drill holes.
Maffulli et al: *J Am Acad Orthop Surg* 2008;16:608

62

Kirurgisk behandling af ankel instabilitet

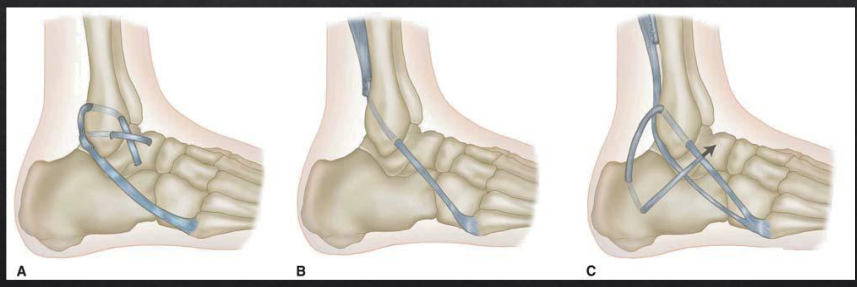

Tenodesis reconstruction for chronic lateral ankle instability. **A,** Watson-Jones procedure. **B,** Evans procedure. **C,** Chrisman-Snook procedure.
Maffulli et al: *J Am Acad Orthop Surg* 2008;16:608

Michel Bach Hellfritzsch 63

63

Osteochodral læsion (OCL)

Michel Bach Hellfritzsch 64

64

41-årig kvinde - distorsion

65



66



67



68

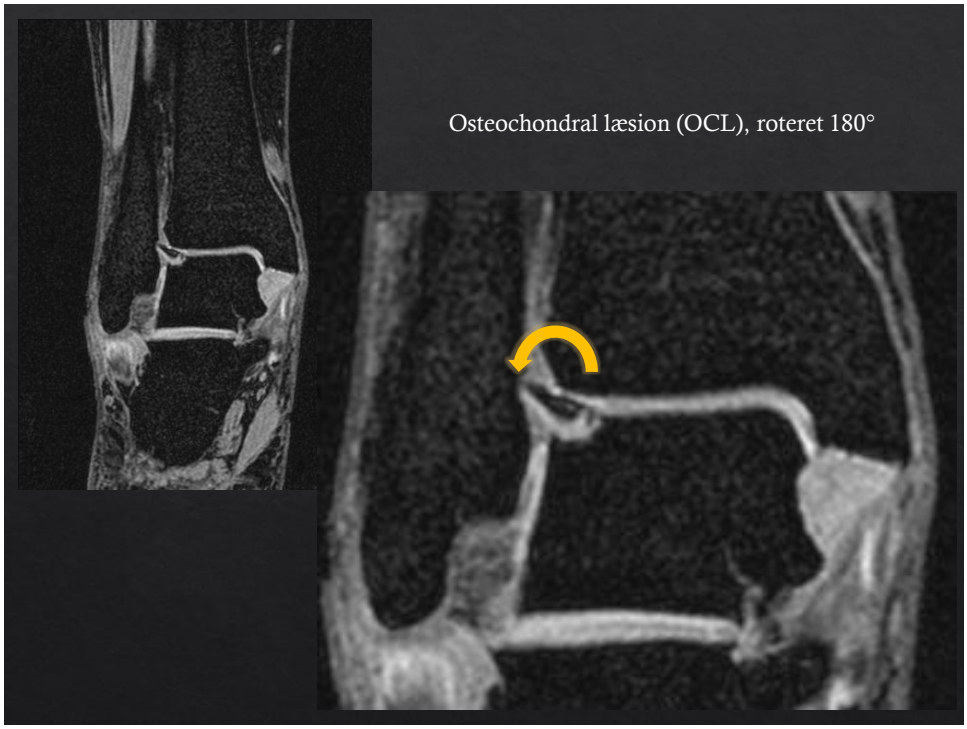

69

Osteochondritis eller osteochondrosis dissecans (OCD)

Michel Bach Hellfritzsch

70

70

13-årig pige - distorsion

Michel Bach Hellfritzsch 71

71

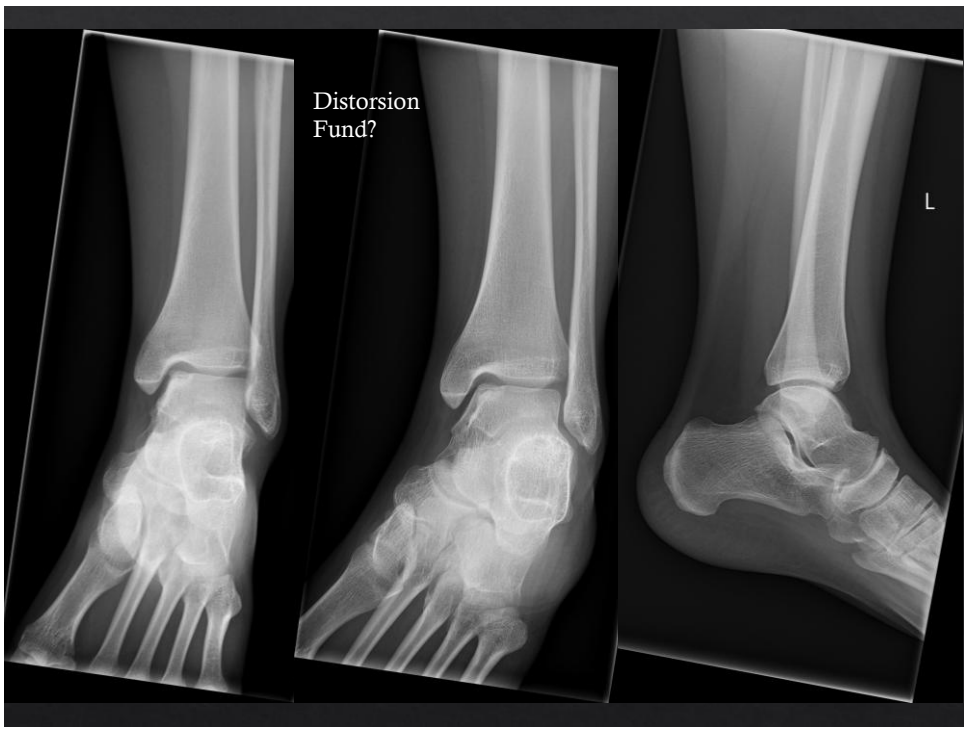

72



73

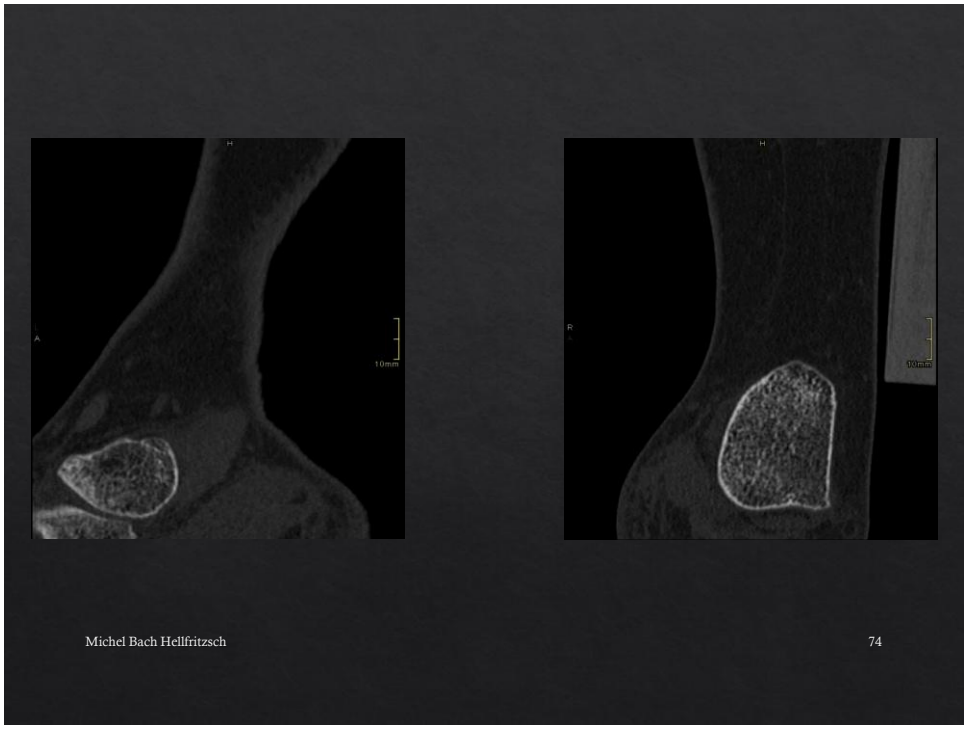

74



75

Talocruralleds artrose

Michel Bach Hellfritzsch

76

76

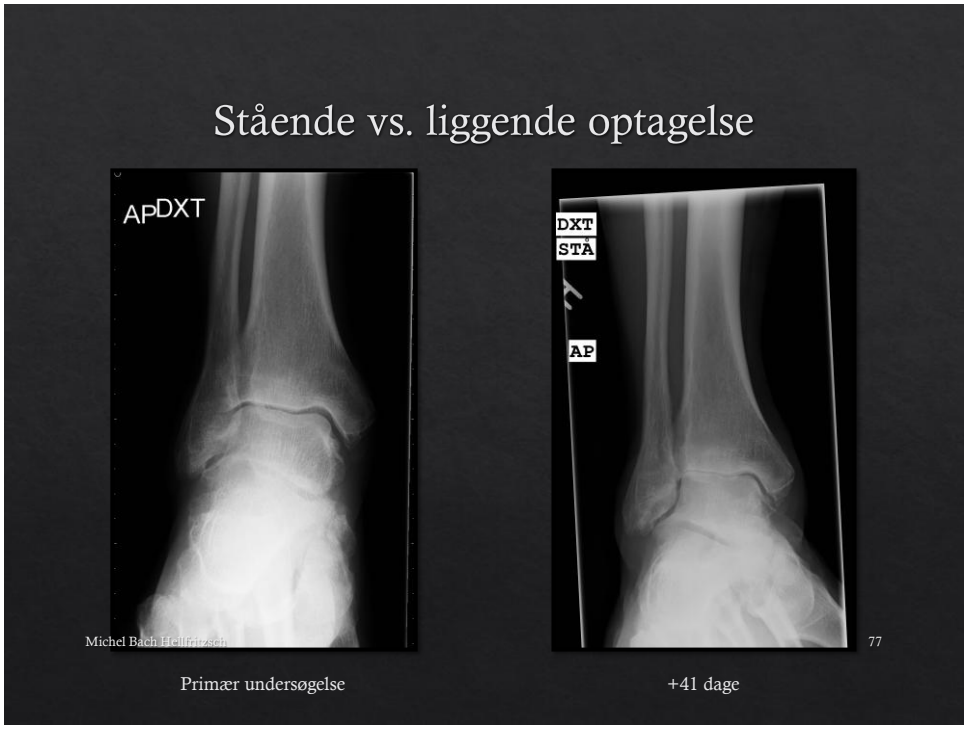
Stående vs. liggende optagelse
AP DXT
DXT
STÅ
AP
Michel Bach Hellfritzsch
77
Primær undersøgelse
+41 dage

77

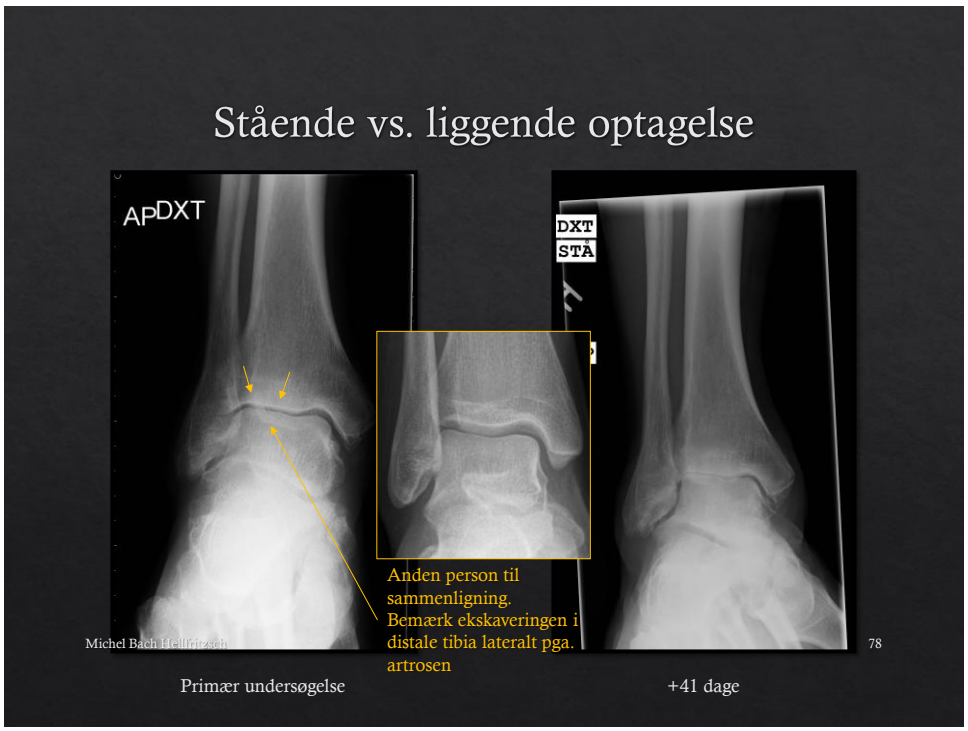
Stående vs. liggende optagelse
AP DXT
DXT
STÅ
Anden person til sammenligning. Bemærk ekskaveringen i distale tibia lateralt pga. artrosen
Michel Bach Hellfritzsch
78
Primær undersøgelse
+41 dage

78

Rtg. vs CT





Michel Bach Hellfritzsch

79

CT (uden belastning)
1 mdr. efter Rtg.

79

65-årig med fodledsartrose





Michel Bach Hellfritzsch

80

80

Tre ledflader i leddet



81

Talocruralleds artrodese

Michel Bach Hellfritzsch

82

82

Artrodese – nu smerter





Michel Bach Hellfritzsch 83

83

Fraktur – formentlig pga. ændret mekanisk stress





Michel Bach Hellfritzsch 84

84

Talocruralleds alloplastik

85

STAR protese

Det er vigtigt at kende opbygningen af alloplastikken, for at kunne vurdere den.

- Tibia komponent
- Glidekerne
- Talus komponent



A brief history of total ankle replacement and a review of the current status

Medical Engineering & Physics 29 (2007) 1056–1064

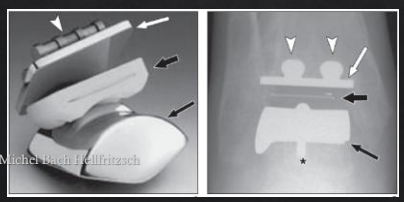

Postoperative Evaluation of the Total Ankle Arthroplasty

AJR 2008; 190:1112–1123

86

Infinity protese



Michel Bach Hellfritzsch 87

87

STAR protese – postoperativ kontrol





Michel Bach Hellfritzsch 88

88

Talocruralleds alloplastik
Kontrol undersøgelse

Michel Bach Hellfritzsch 89

89

10 år gammel protese, nu akutte smerter.





Michel Bach Hellfritzsch 90

90

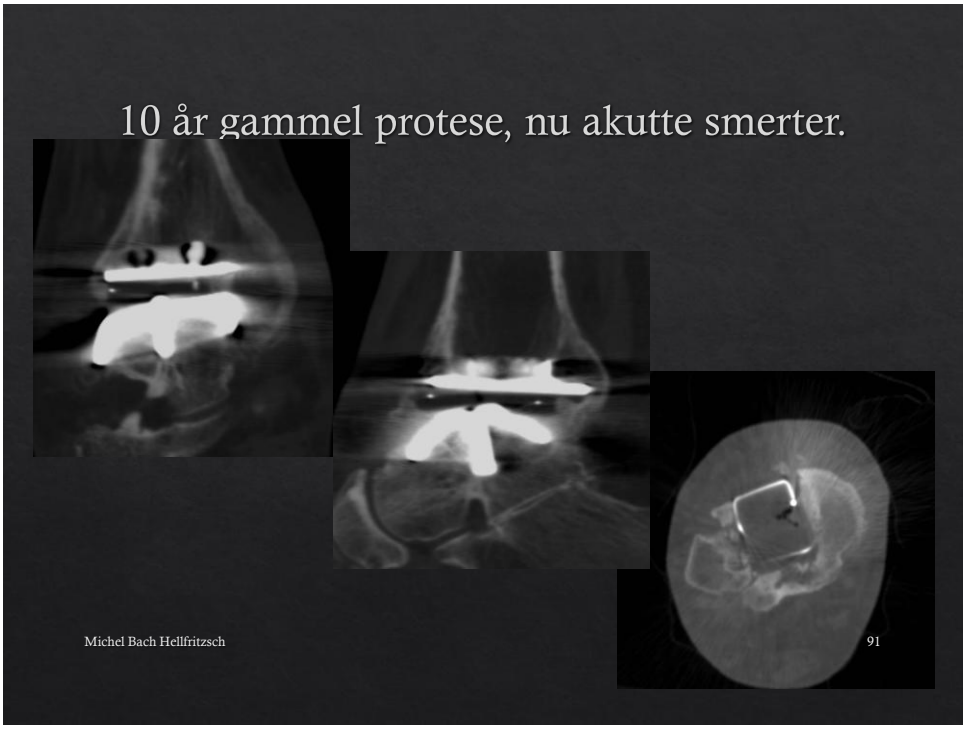
10 år gammel protese, nu akutte smerter.
Michel Bach Hellfritzsch
91

91


10 år gammel protese, nu akutte smerter.
Strålegangen skal være parallel med tibiakomponenten, ellers bliver metal artrfakterne trukket med ned i glidekernen
Michel Bach Hellfritzsch
Se evt. noter på www.radiology.dk
92

92

STAR protese, undesøgelser med et års mellemrum



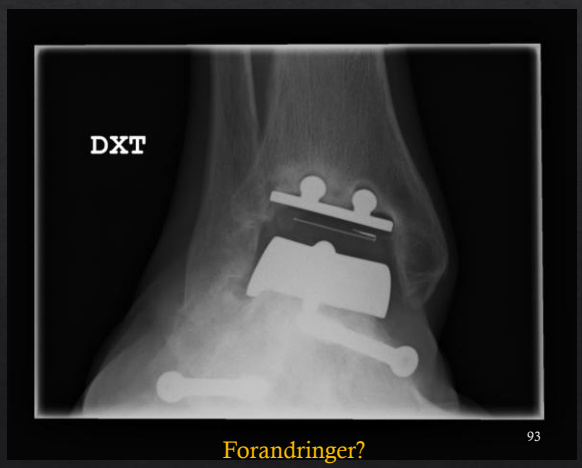

Forandringer?

93

STAR protese med et års mellemrum



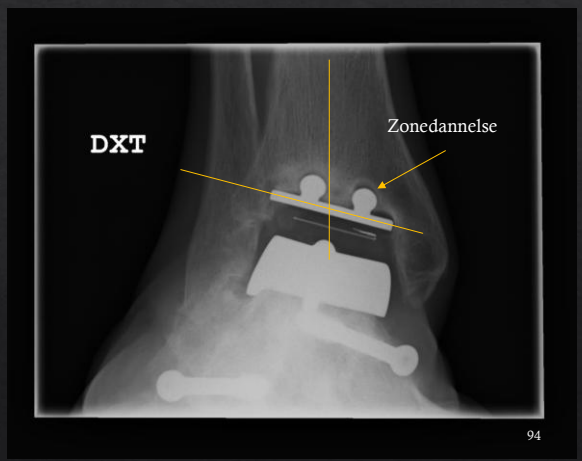

94

Protese problemer

- Generelt:
- Materiale svigt
- Materiale slid
- Løsning/ stillingsændring
- Infektion
- Frakturer ved alloplastikken, eller tæt herpå

- Fodledsproteser:
- Cyster
- Knoglekollaps
- Kollision
- Irritation af sene

95

Talocruralleddet

- Ledhulen (væske, synovit, mus artuculi, krystaller).
- Brusk (OCL, OCD, artrose, alloplastik).
- Syndesmosen og kollaterale ligamenter.
- Instabilitet.
- Impingement.
- Talus osteonekrose

96


Subtalærleddet inkl. calcaneus
97
Michel Bach Hellfritzsch

97

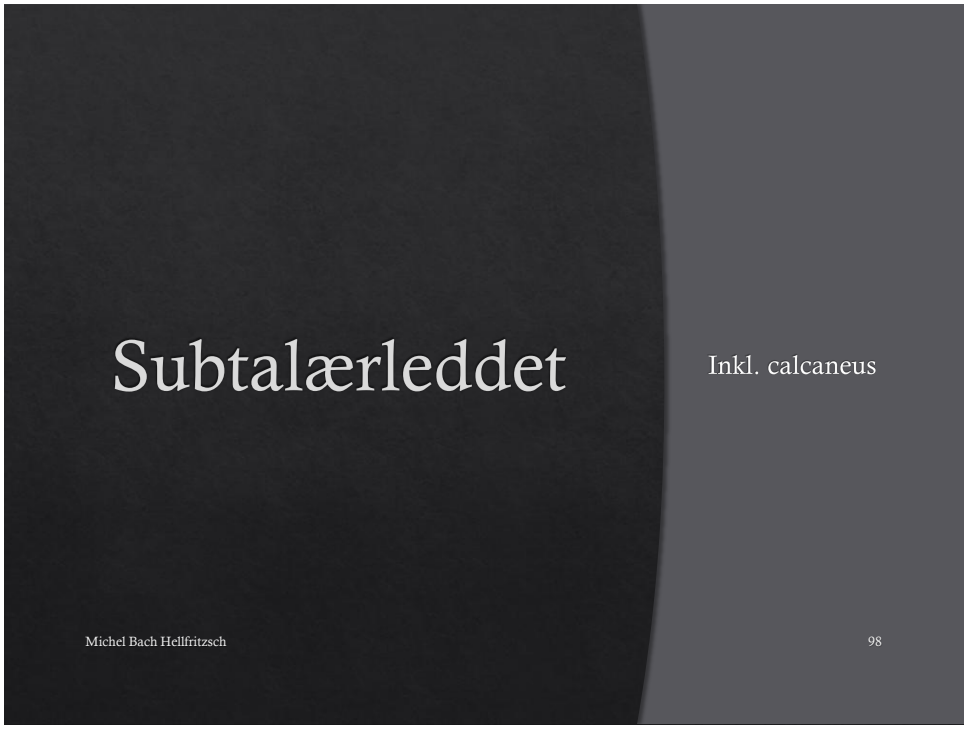
Subtalærleddet
Inkl. calcaneus
Michel Bach Hellfritzsch
98

98

Tarsal tunnel syndrom

99

Smerter i foden ved belastning
Forandringer?

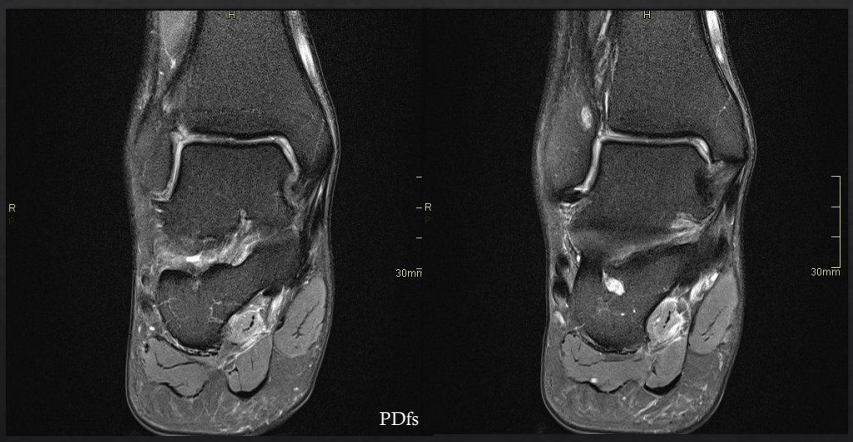

PDfs

100

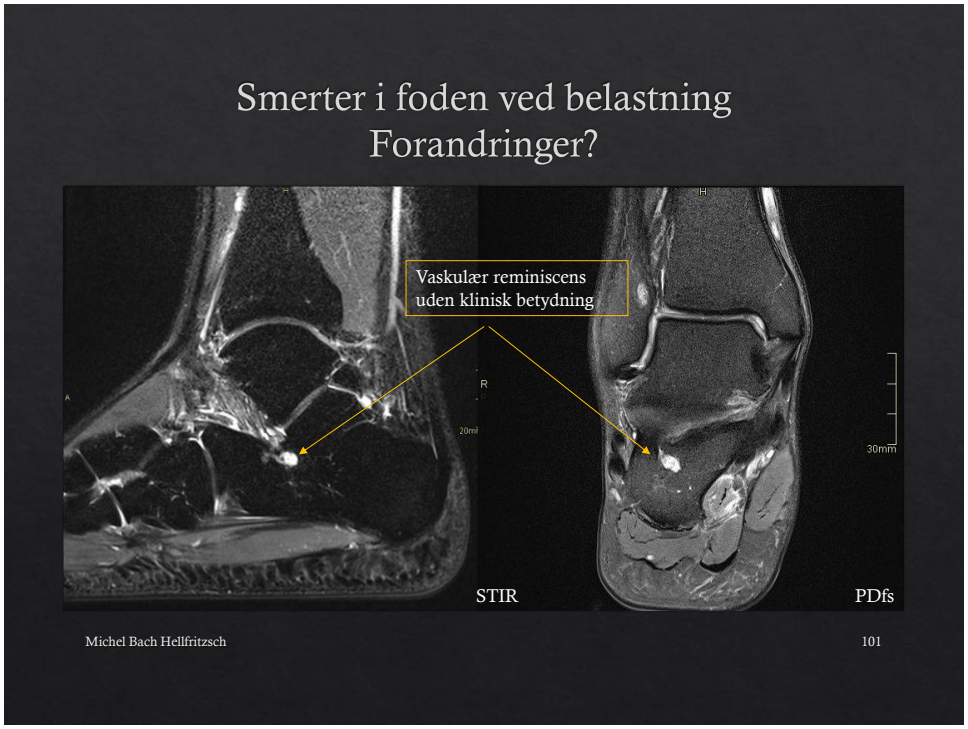
Smerter i foden ved belastning
Forandringer?
Vaskulær reminiscens
uden klinisk betydning
STIR
PDfs
Michel Bach Hellfritzsch
101

101

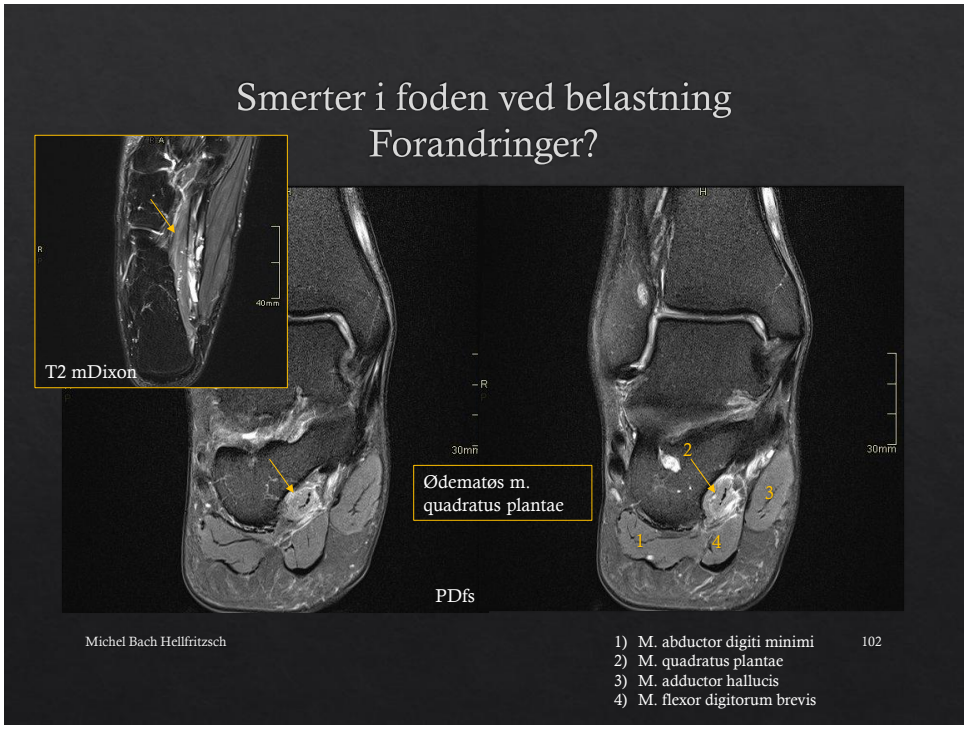
Smerter i foden ved belastning
Forandringer?
T2 mDixon
Ødematøs m.
quadratus plantae
PDfs
Michel Bach Hellfritzsch
1) M. abductor digiti minimi
2) M. quadratus plantae
3) M. adductor hallucis
4) M. flexor digitorum brevis
102

102

Ganglion i tarsal tunnelen: Tarsal tunnel syndrom

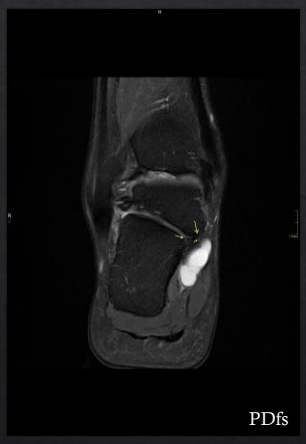



Michel Bach Hellfritzsch

Original W/L i PACS – husk at det er muligt at ændre hvis der er behov for dette

103

103

UL af tarsal tunnelen

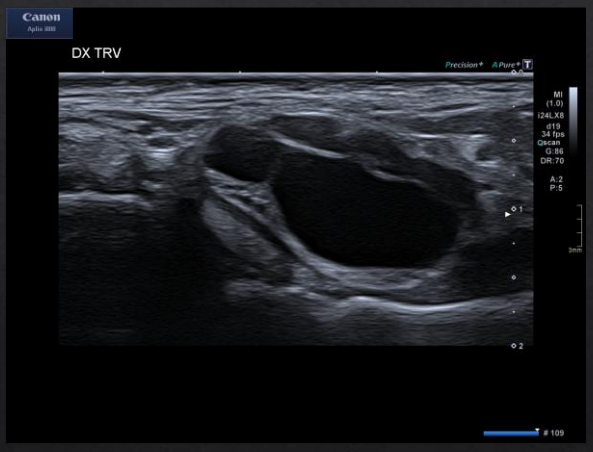

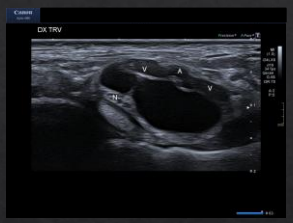

Michel Bach Hellfritzsch

104

104

Calcaneus cyste

105

13-årig





106

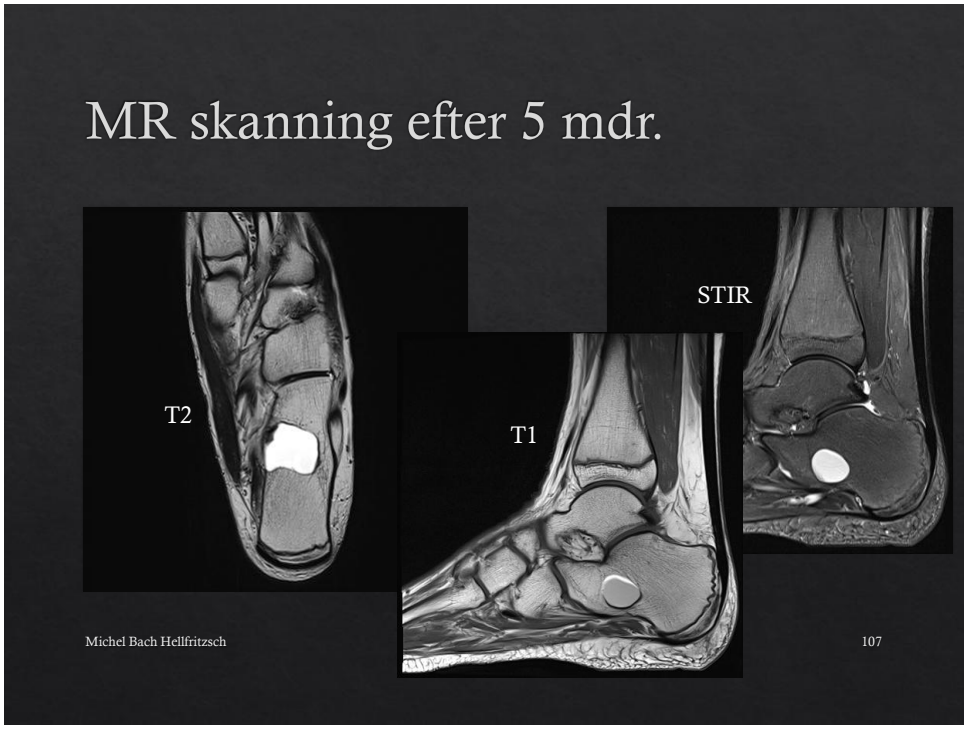
MR skanning efter 5 mdr.
T2
T1
STIR
Michel Bach Hellfritzsch
107

107

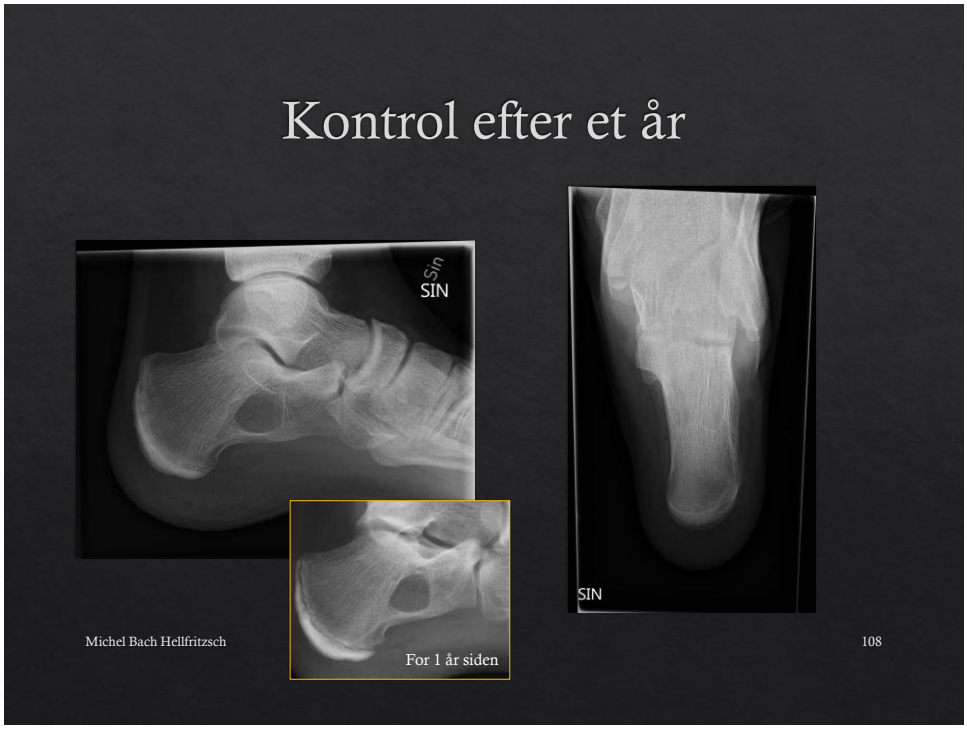
Kontrol efter et år
Sin
SIN
SIN
For 1 år siden
Michel Bach Hellfritzsch
108

108

Mb. Haglund

109

Mb. Haglund





110

Mb. Haglund / Haglunds deformitet





Post operativt.

111

Subtalærleddet inkl. calcaneus

- Artrose
- Coalitio
- Sinus tarsi syndrom
- Tarsal tunnel syndrom
- Mb. Haglund
- Calcaneus: Vaskulær reminiscens, cyste, lipom.

112



Francois Chopart (1743 – 1795).

https://litfl.com/francois-chopart/

Choparts led inkl. os naviculare og ossa cuneiformia

Michel Bach Hellfritzsch

113

113

Choparts led

Michel Bach Hellfritzsch

114

114

Choparts led

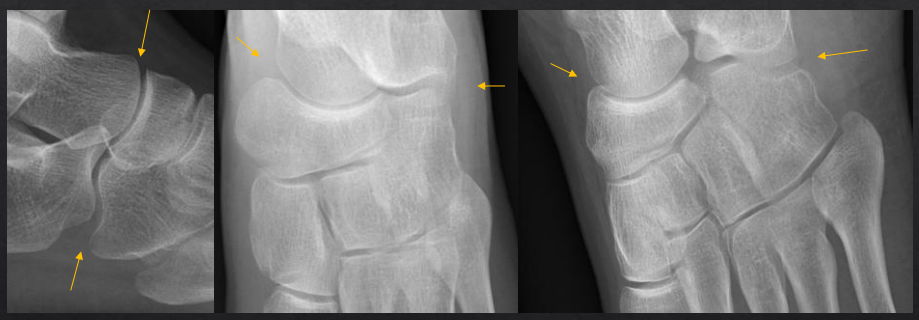

Side-, DP- og skråprojektion

Michel Bach Hellfritzsch 115

115

Choparts led

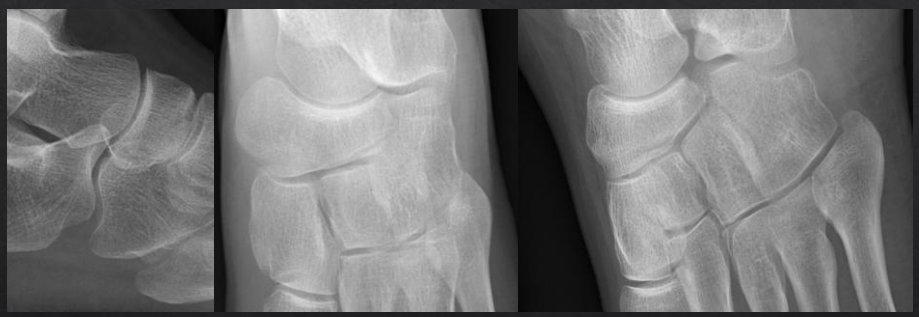

Sklerose svarende til ledfacetten på os naviculare. Artrose?

Michel Bach Hellfritzsch 116

116

Konkave vs. konvekse ledflader

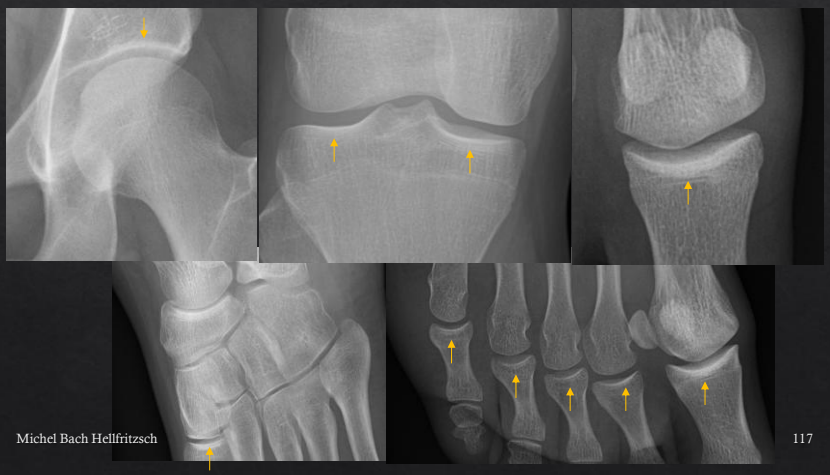

Michel Bach Hellfritzsch 117

117

Coalitio

Michel Bach Hellfritzsch 118

118

Case: 9-årig dreng, obs. calcaneus fraktur



119

Case: 9-årig dreng, obs. calcaneus fraktur



120

Case: 9-årig dreng, obs. calcaneus fraktur



121

Case: 9-årig dreng, obs. calcaneus fraktur



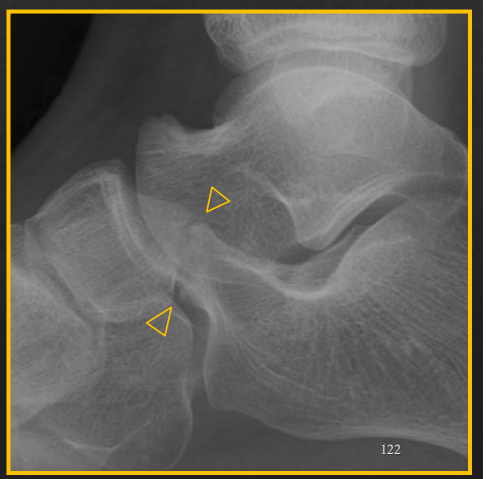

122

20-årig med calcaneonaviculær coalitio

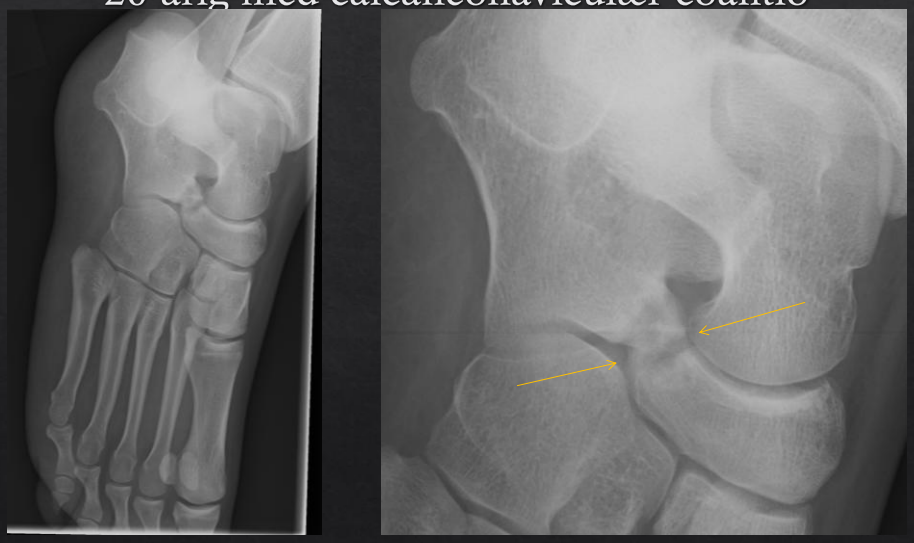

123

Tarsal coalitio

- Fibrøs, cartilaginøs eller osseøs sammenvoksning mellem en eller flere tarsalknogler.
- Incidens 1%, hyppigst calcaneonaviculært, dernæst talocalcanært. Sjælden andre steder
- Bilateralt i halvdelen af tilfældene.
- En del asymptomatiske.
- Symptomer: Smerter i mellem- og bagfoden, der kan opstå akut efter særlig belastning/traume.
- Nedsat drejebebægelse i bagfoden. (Evt. dysplastisk talocruralled i form af kugledled)
- Evt. platfodsdeformitet (Rigid).

Michel Bach Hellfritzsch 124

Delvist efter Sneppen et al. 2006

124


Dx
Dx
Michel Bach Hellfritzsch
125

125


Dx
V
Michel Bach Hellfritzsch
126
Modsatte side til sammenligning

126

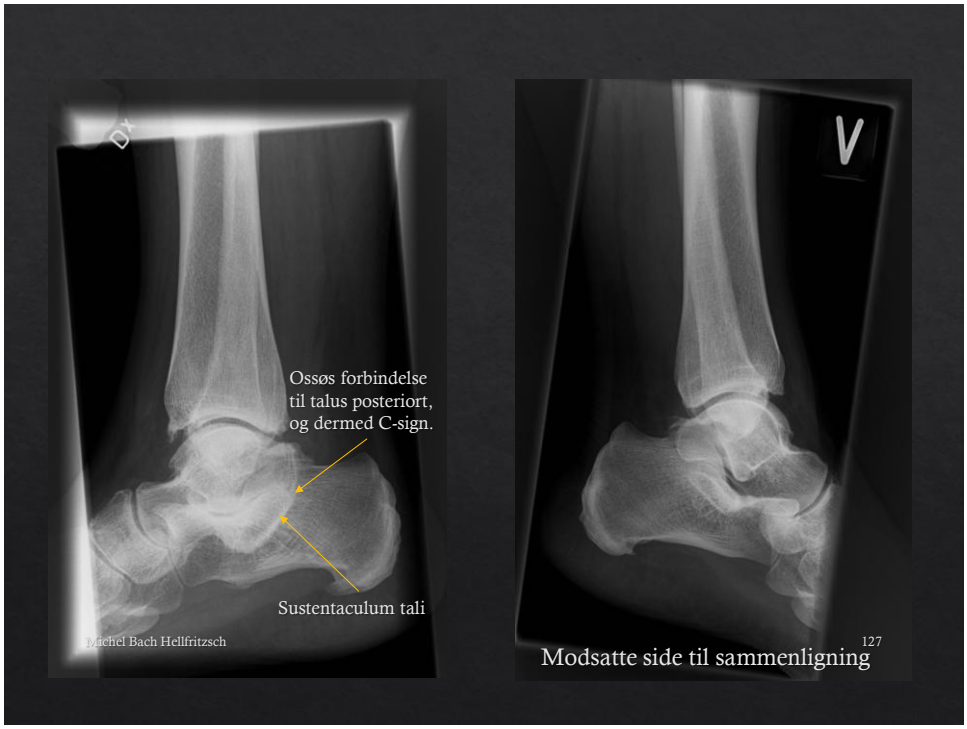
Ossøs forbindelse
til talus posteriort,
og dermed C-sign.
Sustentaculum tali
Michel Bach Hellfritzsch
V
Modsatte side til sammenligning
127

127


Talocalcanær coalitio (Median bar coalitio).
Michel Bach Hellfritzsch
CT 3D
CT Cor MPR
128

128

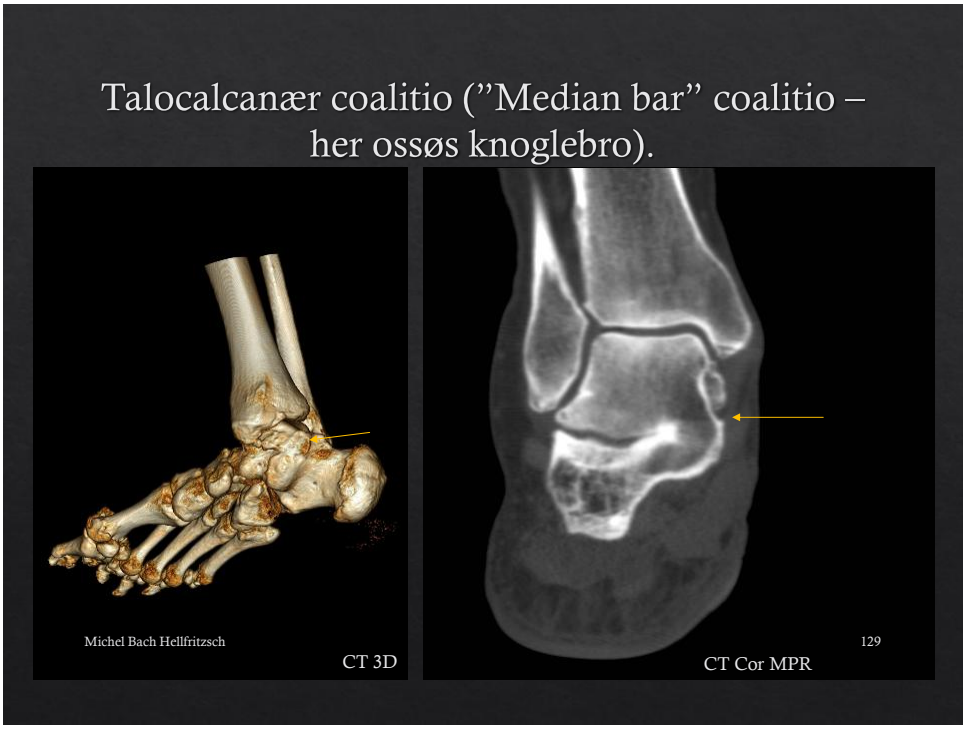
Talocalcanær coalitio (”Median bar” coalitio – her ossøs knoglebro).
Michel Bach Hellfritzsch
CT 3D
129
CT Cor MPR

129


C-sign
Bemærk: 20 % med platfod uden coalitio har C-sign.
Michel Bach Hellfritzsch
130

130

Talocalcanær fibrøs coalitio (Median bar type)





Michel Bach Hellfritzsch 131

131

Talocalcanær fibrøs coalitio (Median bar type)





Michel Bach Hellfritzsch 132

132

Chopartleds artrose

133

Artose Rtg.



134

Artrose MR



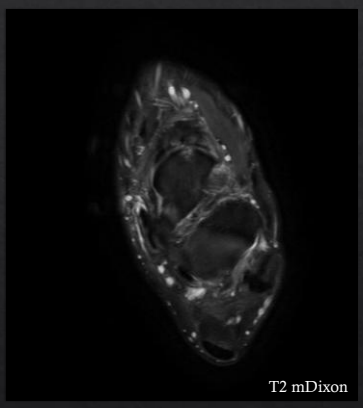

Michel Bach Hellfritzsch

135

135

Artrose CT



- Ledspalteafsmalning
- Sklerosering
- Cyster
- Osteofytter

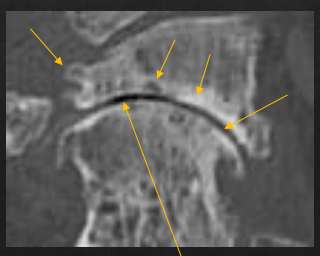

Vakuum fænomen - har intet med artrose at gøre, men da der er luft, er der ingen ledbrusk her.

136

Chopartleds artrodese inkl. tripel artrodese

137

Artrodese kontrol: Heling?



138

Artrodese kontrol

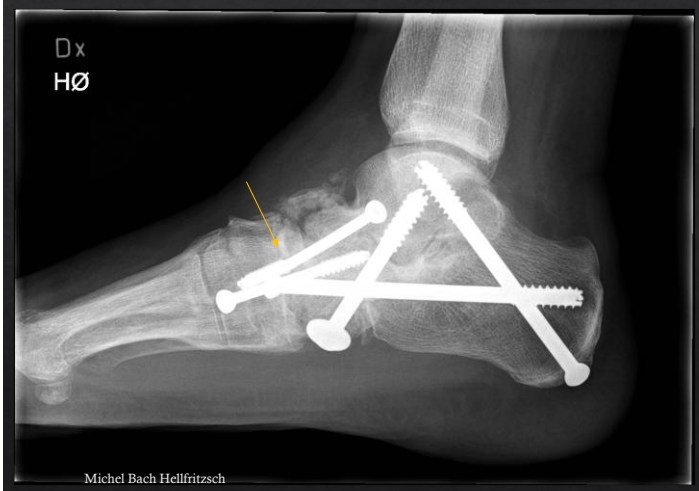

Heling?

Forhold der taler imod heling:

- Smerter (Klinisk)
- Tydelig ledspalte
- Stillingsændring (Skruer, knogler)
- Opklaringszoner
- Brud på osteosyntese materiale

Hvis tvivl **og klinisk behov for yderligere udredning**: CT

Michel Bach Hellfritzsch 139

139

Artrodese kontrol: 6 mdr. senere

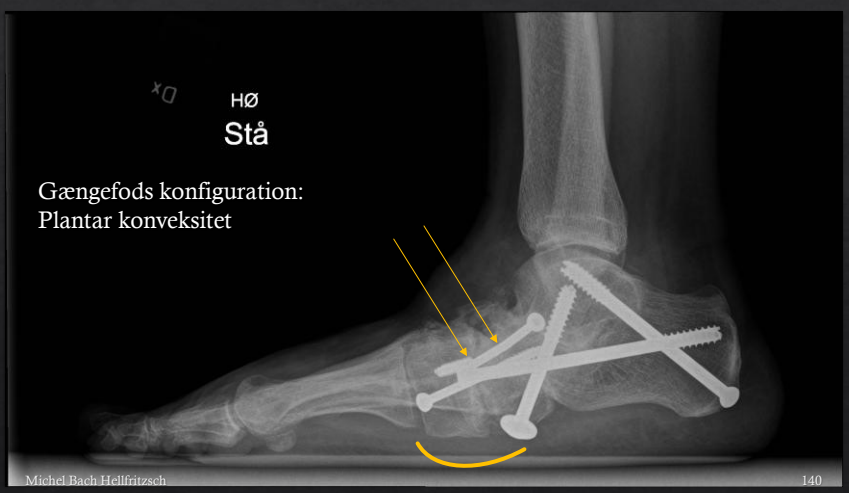

Michel Bach Hellfritzsch 140

140

Ved mistanke om manglende heling: CT skanning (HVIS det får klinisk konsekvens)



Michel Bach Hellfritzsch 141

Her: subtalær artrodese

141

Choparts led inkl. mellemfod

- Coalitio
- Artrose
- Artrodeser: Chopart leds artrodese, tripel artrodese (Chopartleds og subtalær artrodese), pan artrodese (Chopart leds, subtalær og talocrural leds artrodese)

Michel Bach Hellfritzsch 142

142



Jaques Lisfranc de Saint-Martin (1787 – 1847)

https://litfl.com/jacques-lisfranc/

143

Lisfrancs led

Michel Bach Hellfritzsch

143

Lisfrancs led

Michel Bach Hellfritzsch

144

144

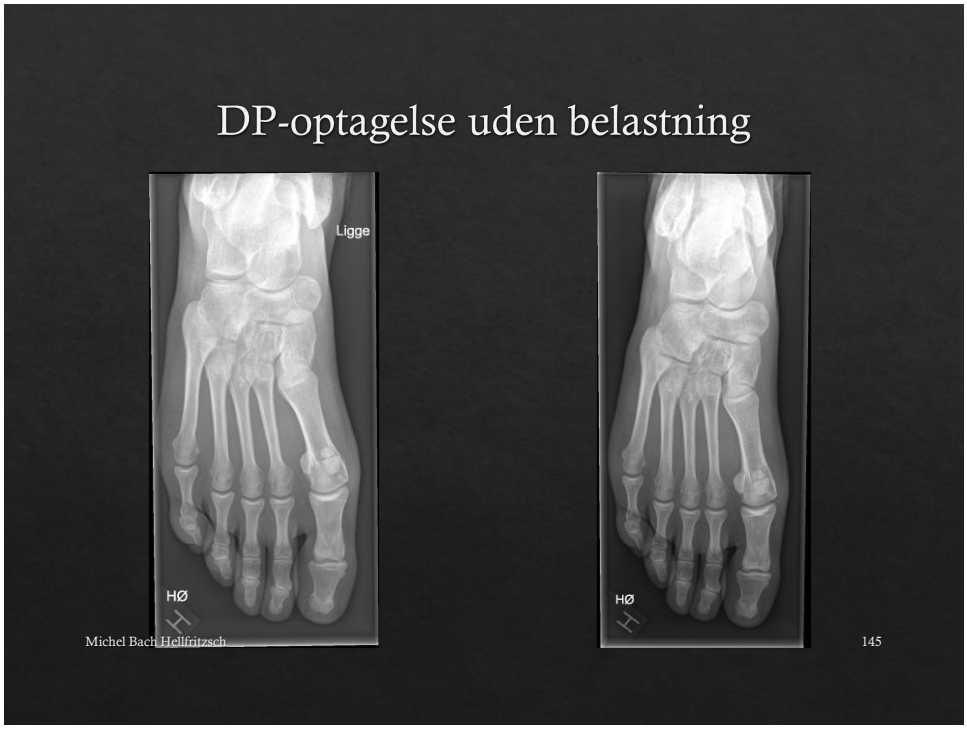
DP-optagelse uden belastning
Ligge
HØ
HØ
Michel Bach Hellfritzsch
145

145

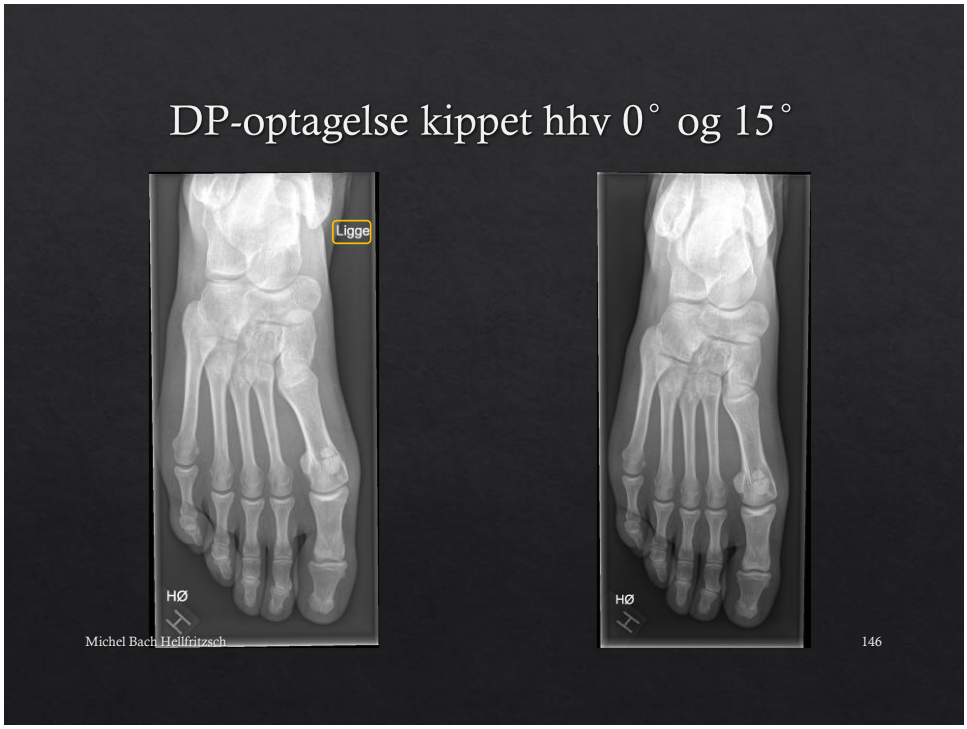
DP-optagelse kippet hhv 0° og 15°
Ligge
HØ
HØ
Michel Bach Hellfritzsch
146

146



147

Lisfrancs led / TMT-leddene

- Artrose – evt. sekundær til frakturluksation
- Neuropatisk osteoartropati / Chacot artropati

148

MTP-led og metatarser

149

Michel Bach Hellfritzsch

149

Hallux valgus

Michel Bach Hellfritzsch

150

150


Hallux valgus
STÅ
I
Michel Bach Hellfritzsch
151

151


Hallux valgus
Vinkel > 15°
Artrose
Inkongruens
Sesamknoglernes beliggenhed
Knyst medialt
Metatarsus primus varus
STÅ
I
Michel Bach Hellfritzsch
152

152

Hallux valgus





- Vinkel > 15° mellem 1. metatars og grundphalanx
- Artrose i MTP1 leddet
- Inkongruens i leddet
- Sesamknogler bevæger sig lateralt i forhold til caput på metatarsen
- Knyst (Bunion) medialt
- Metatarsus primus varus: Vinkel > 10° mellem 1. og 2. metatars

Michel Bach Hellfritzsch 153

153

Operation for hallux valgus

Michel Bach Hellfritzsch 154

154

Cheverons osteotomi



Michel Bach Hellfritzsch 155

155

Cheverons osteotomi





Michel Bach Hellfritzsch 156

156

Cheverons osteotomi





Michel Bach Hellfritzsch 157

157

Scarf osteotomi

Michel Bach Hellfritzsch 158

158

Hallux rigidus

Michel Bach Hellfritzsch 159

159

Hallux rigidus



Michel Bach Hellfritzsch 160

160

Hallux rigidus

Kirurgisk behandling: Cheilectomi (fjernelse af exostosen som markeret).
Dette kan øge bevægeligheden, men fjerner selvfølgelig ikke artrosen, der i dette tilfælde er udtalt. Behandlingen er kun relevant, hvis der ikke er betydende artrose, ellers udføres en MTP1 artrodese





Michel Bach Hellfritzsch 161

161

Sesamknoglerne ved MTP-led 1

Michel Bach Hellfritzsch 162

162

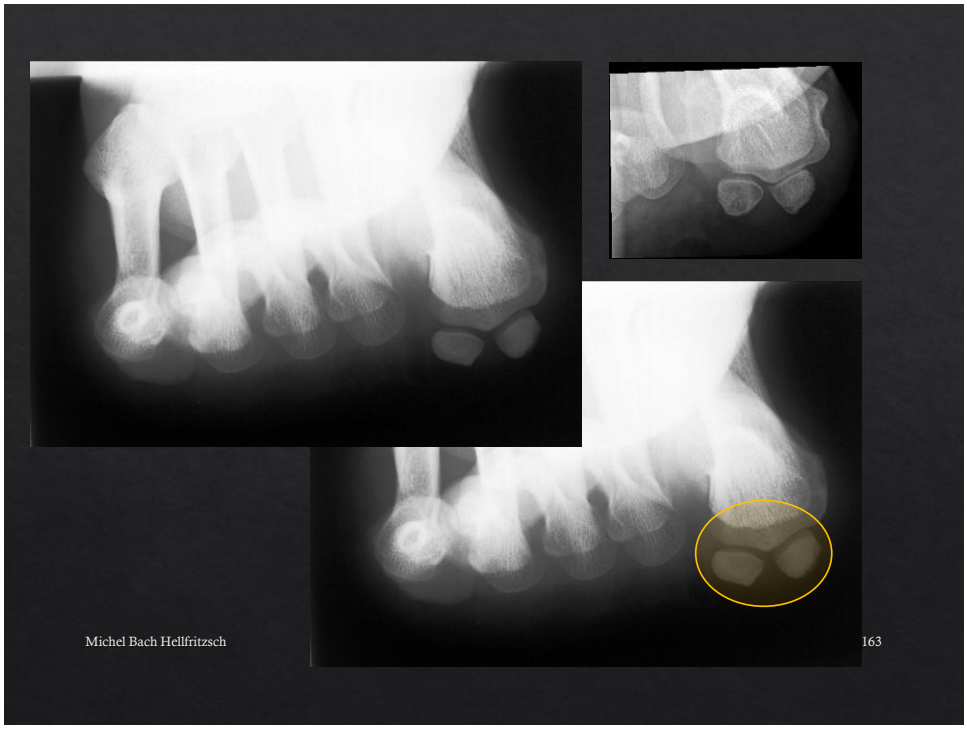
Michel Bach Hellfritzsch
163

163

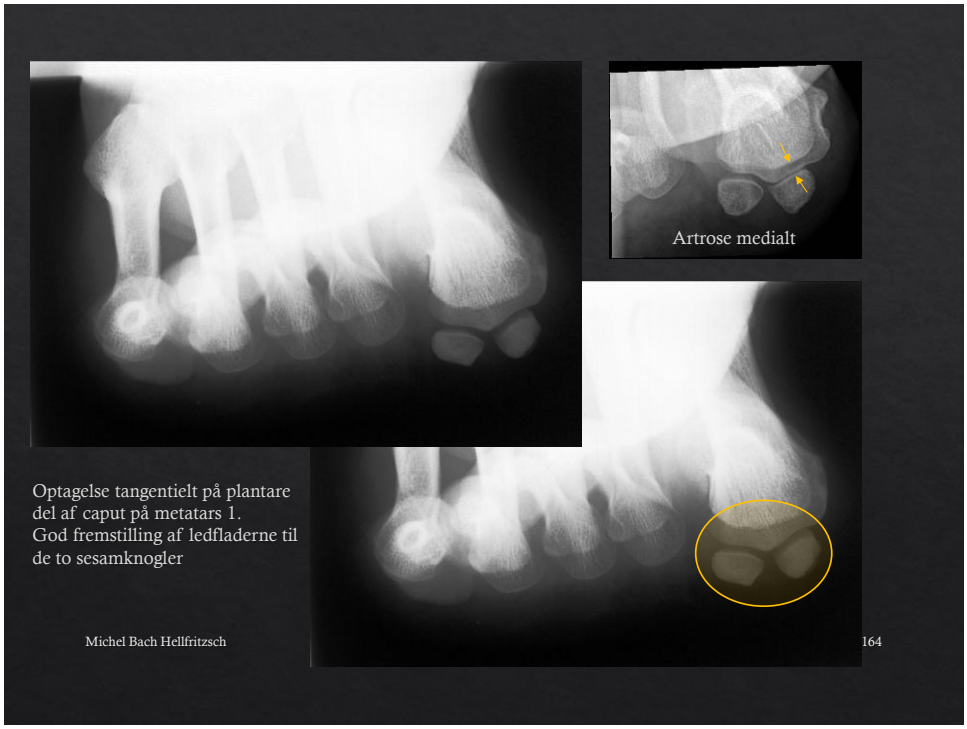
Artrose medialt
Optagelse tangentielt på plantare del af caput på metatars 1.
God fremstilling af ledfladerne til de to sesamknogler
Michel Bach Hellfritzsch
164

164

Normal variant: Bipartit medial sesamknogle





165

Mortons neurom

166

Mortons neurom

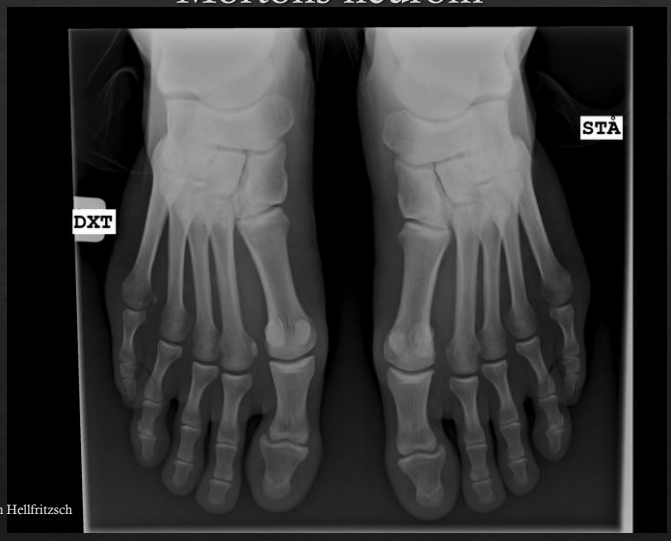

167

Mortons neurom

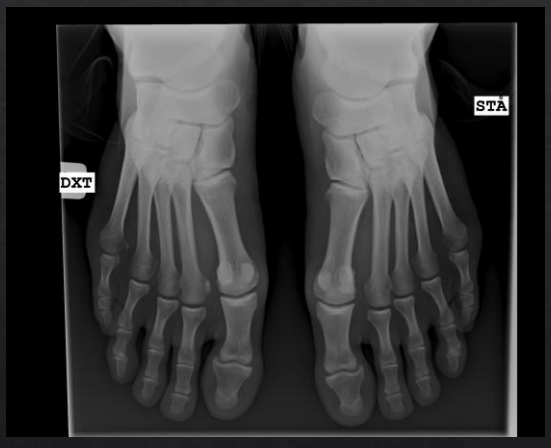

Konventionel røntgenundesøgelse anvendes til at udelukke andre årsager til smerter.

168

Mortons neurom



Michel Bach Hellfritzsch 169

169

Mortons neurom

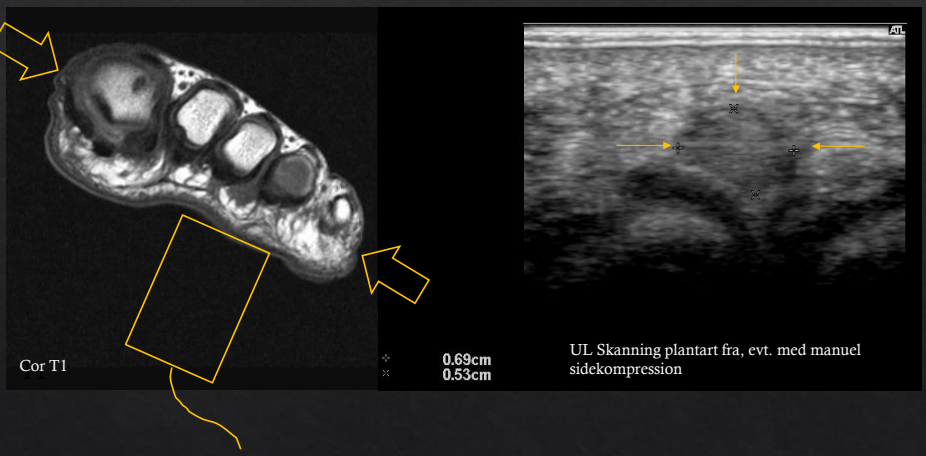

UL Skanning plantart fra, evt. med manuel sidekompression

Michel Bach Hellfritzsch 170

170

MTP-leddene

- Artrose
- Mortons neurom
- Plantarplade læsion

Michel Bach Hellfritzsch 171

171

Sener

172 Michel Bach Hellfritzsch

172

Seneforandringer

- Tendovaginit
- Tendinose/Tendinopati
  - Senefortykkelse
  - Seneudtynding
  - Seneruptur
- Split tear læsion (hyppigst PB)
- Traumatisk seneoverskæring, evt. partiel
- Læsion på retinaklerne

Diagnostik: UL eller MR

Michel Bach Hellfritzsch

173

173

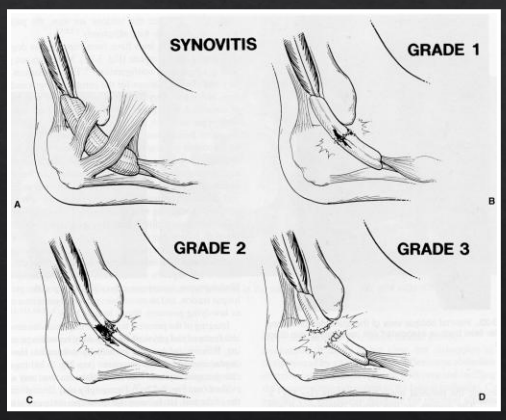

Berquist

Michel Bach Hellfritzsch

174

174

Tibialis anterior tendinose

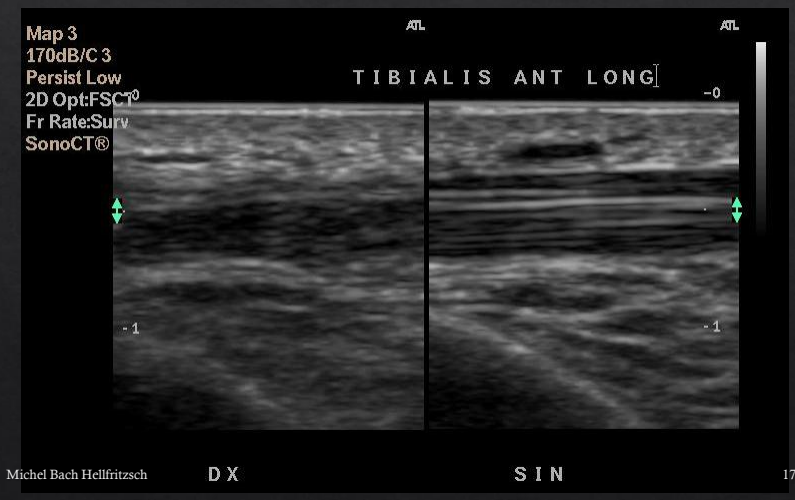

175

Tibialis anterior tendinose

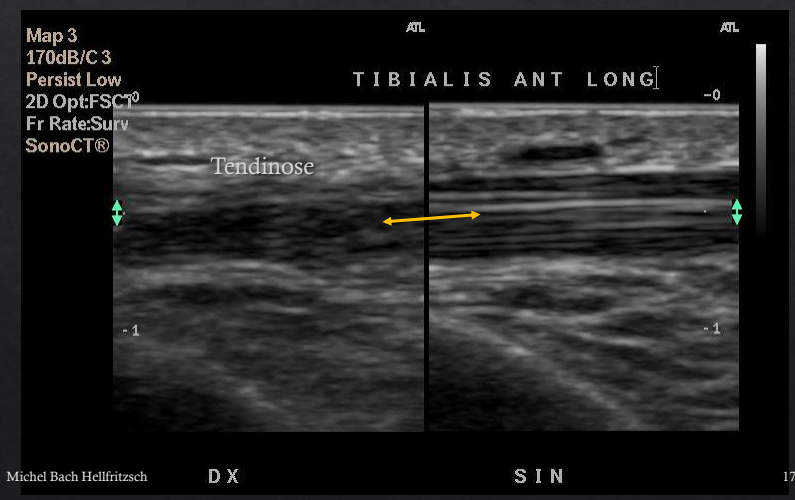

176

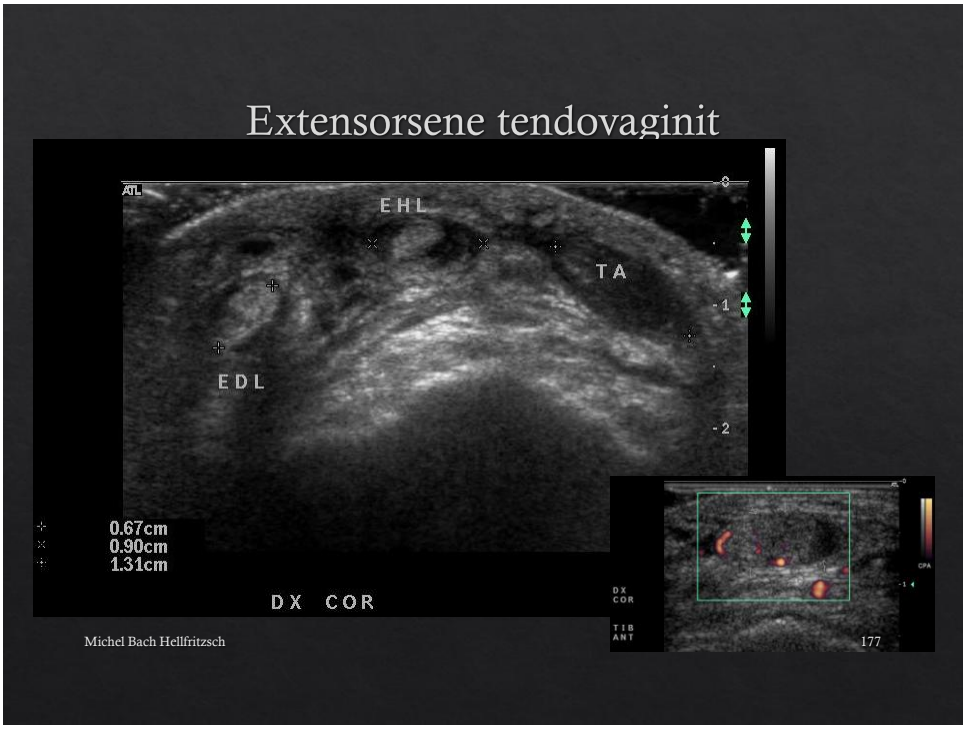
Extensorsene tendovaginit
EHL
TA
EDL
0.67cm
0.90cm
1.31cm
DX COR
Michel Bach Hellfritzsch
177

177

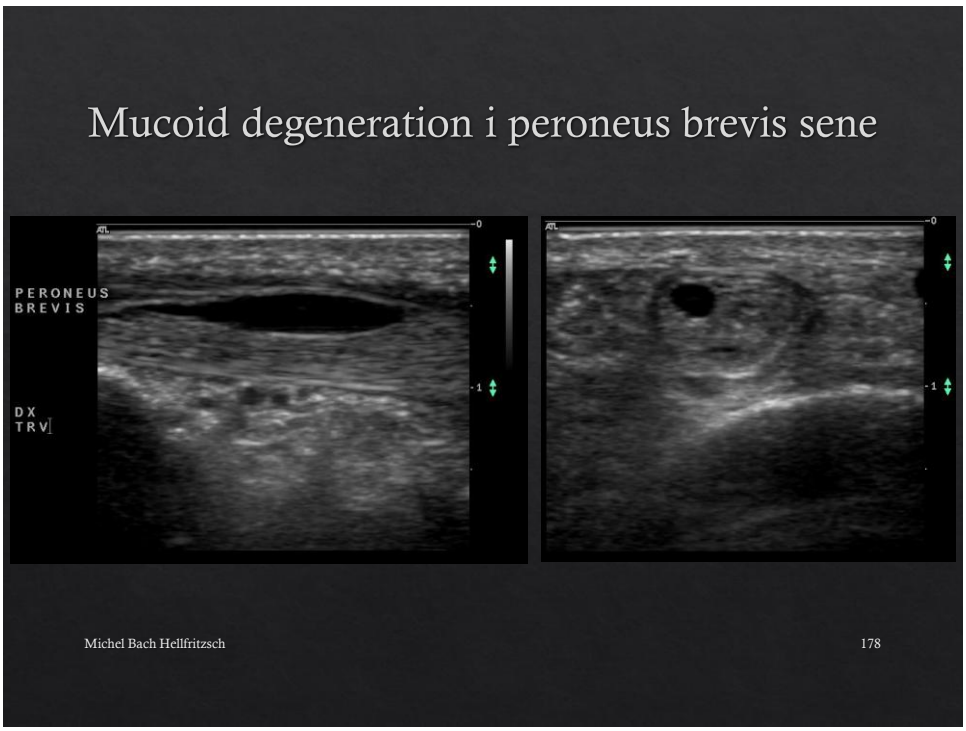
Mucoid degeneration i peroneus brevis sene
PERONEUS BREVIS
DX TRV
Michel Bach Hellfritzsch
178

178

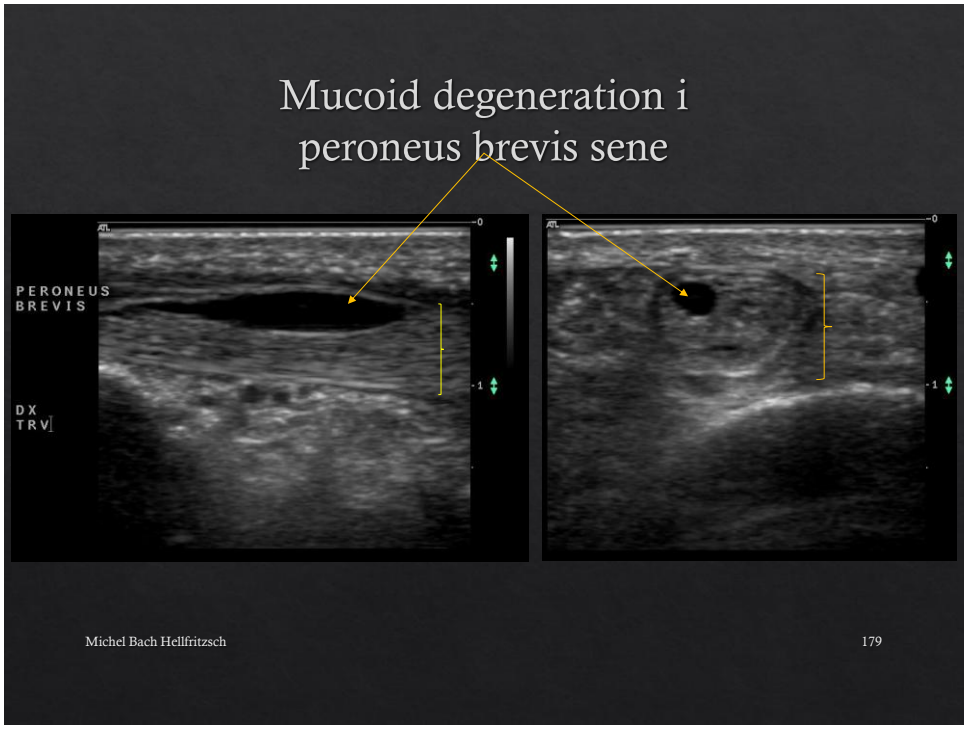
Mucoid degeneration i peroneus brevis sene
PERONEUS BREVIS
DX
TRV
Michel Bach Hellfritzsch
179

179

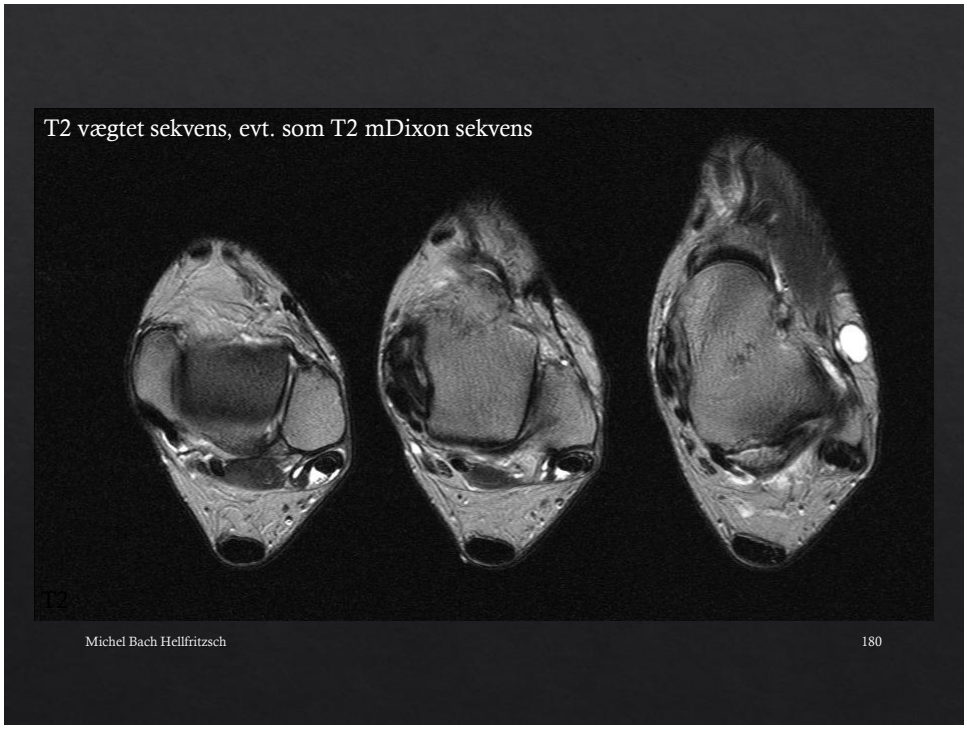
T2 vægtet sekvens, evt. som T2 mDixon sekvens
T2
Michel Bach Hellfritzsch
180

180

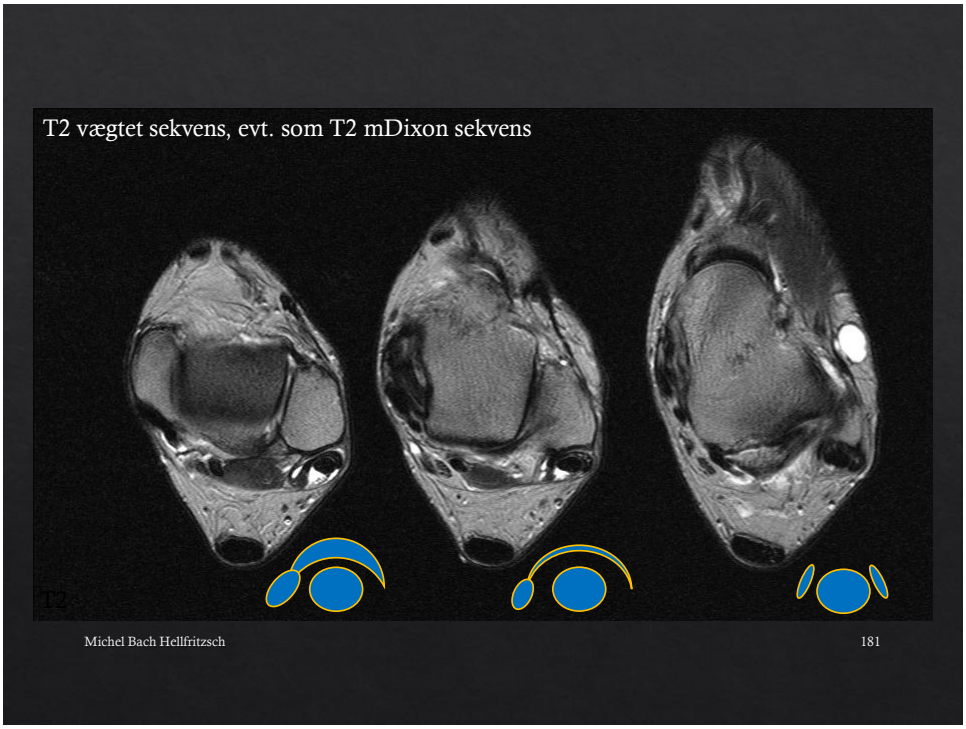
T2 vægtet sekvens, evt. som T2 mDixon sekvens
T2
Michel Bach Hellfritzsch
181

181

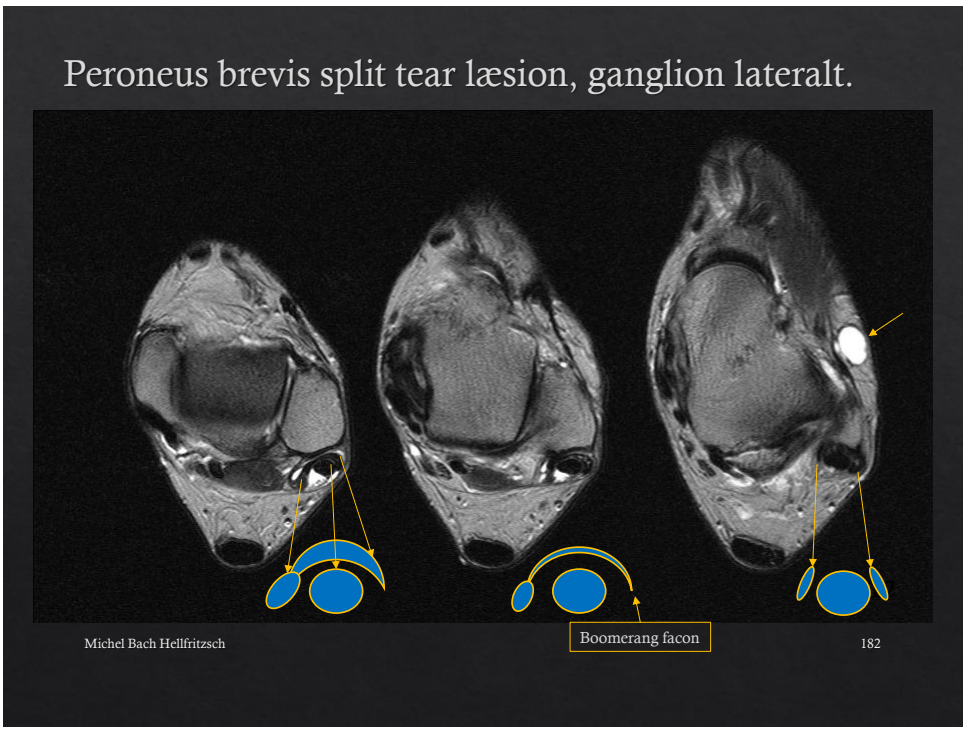
Peroneus brevis split tear læsion, ganglion lateralt.
Boomerang facon
Michel Bach Hellfritzsch
182

182

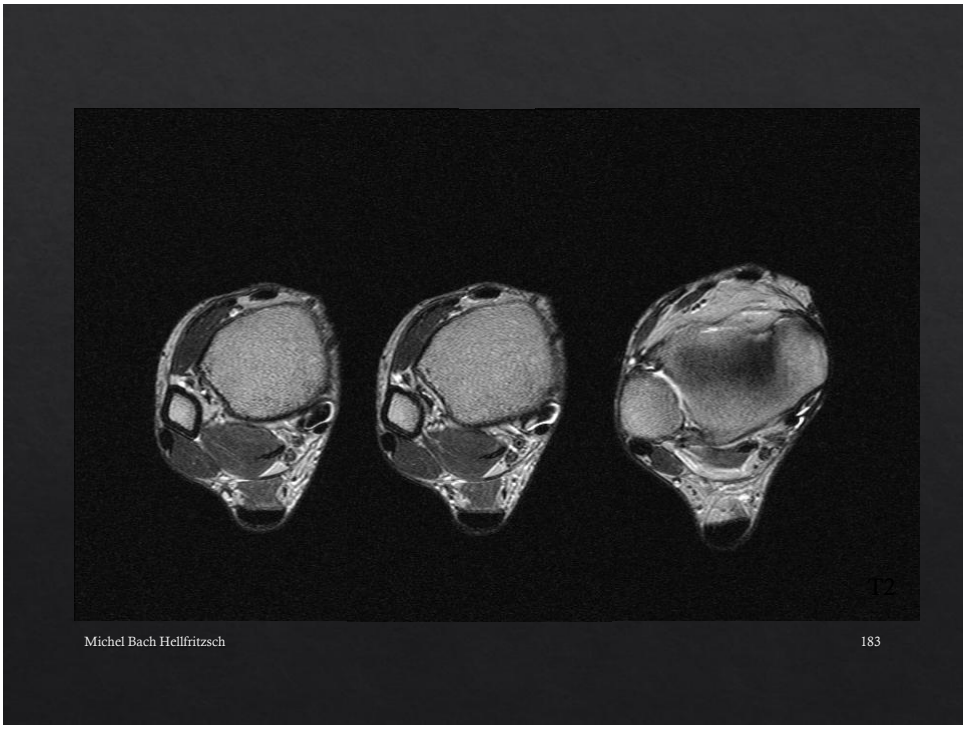
T2
Michel Bach Hellfritzsch
183

183

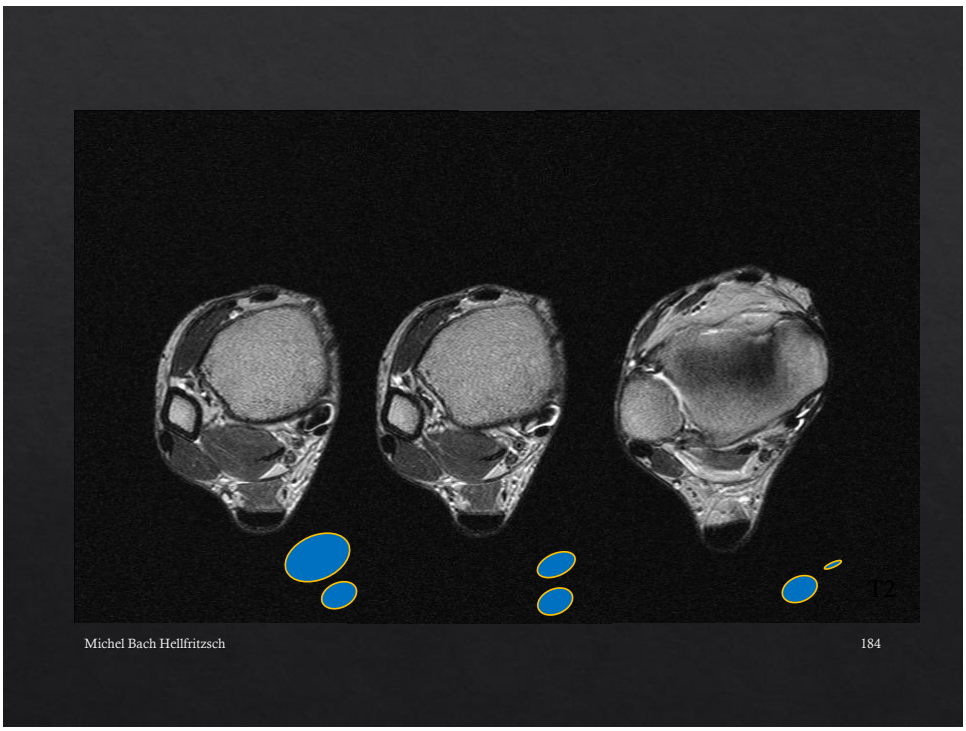
T2
Michel Bach Hellfritzsch
184

184

Tibialis posterior sene læsion

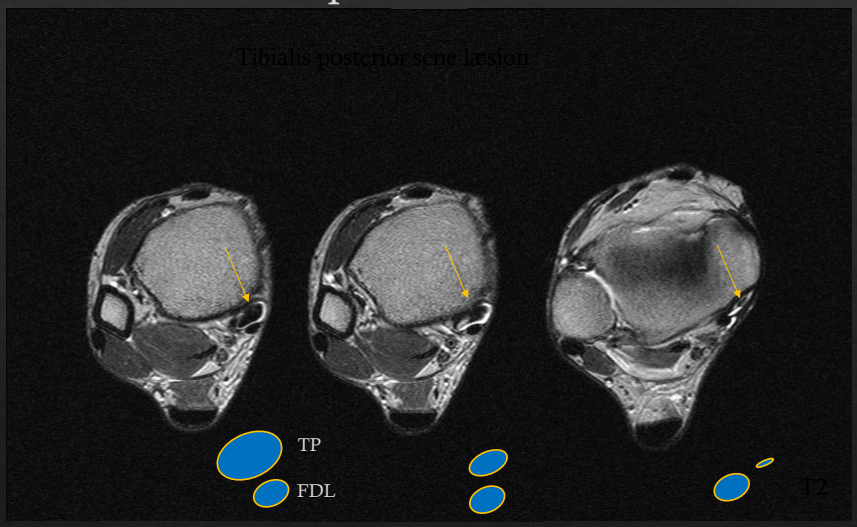

Michel Bach Hellfritzsch 185

185

Seneforandringer?



Michel Bach Hellfritzsch 186

186

Når der som i aktuelle tilfælde er talrige forandringer, er det vigtigt, at have en systematisk tilgang, idet man ellers let overser forandringer.

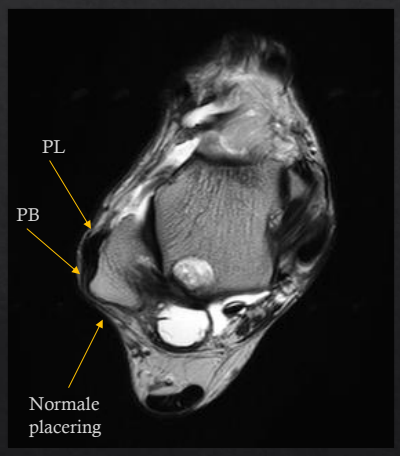

Michel Bach Hellfritzsch 187

187

Case: Yngre kvinde med smerter



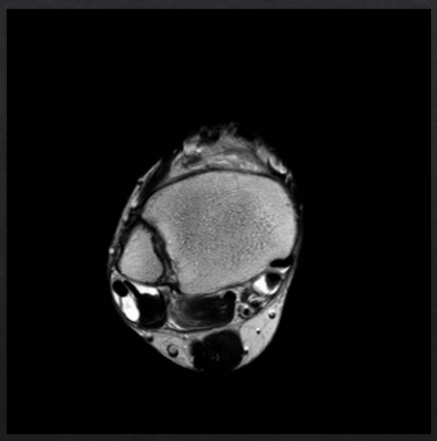

Michel Bach Hellfritzsch 188

188

Case: Yngre kvinde med smerter – obs. reumatologisk sygdom

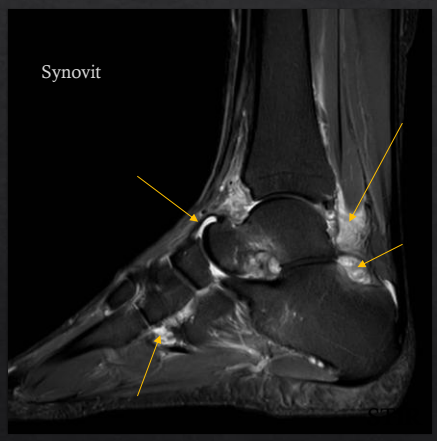

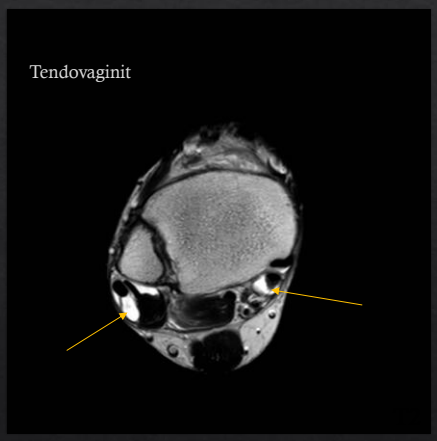

Michel Bach Hellfritzsch 189

189

Yngre kvinde: W/L 313/103 (”Sene vindue”)





190

Yngre kvinde: W/L 313/103 (”Sene vindue”)

CT er ikke første valg til sener, men de kan ses tydeligere ved alternativ W/L, som illustreret.





191

Sener

- Tendinose / Tendinopati
- Tendovaginit
- Ruptur
- Splittear lesion
- Mucoid degeneration

Michel Bach Hellfritzsch 192

192


Muskler og
øvrige bløddele
193
Michel Bach Hellfritzsch

193


Muskler og
øvrige bløddele
Michel Bach Hellfritzsch
194

194

Aponeurosis plantaris

Michel Bach Hellfritzsch

195

195

46-årig kvinde med hævelse i planta pedis



Sobotta

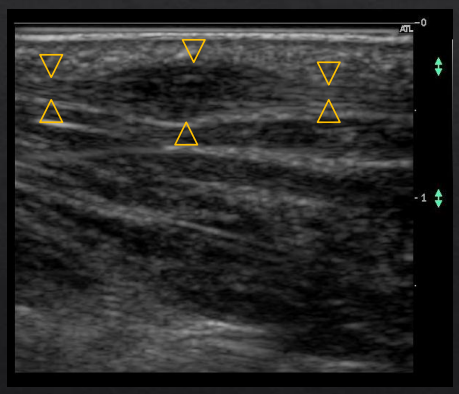

196

196

46-årig kvinde med hævelse i planta pedis



Sobotta

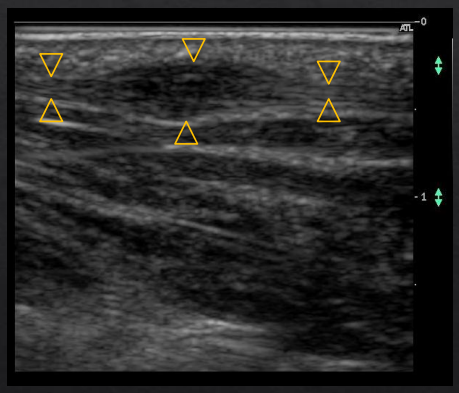

Nodulær fasciit.
Markering af aponeurosis plantaris.

197

197

Smerter i planta gennem 4½ mdr



198

Smerter i planta gennem 4½ mdr

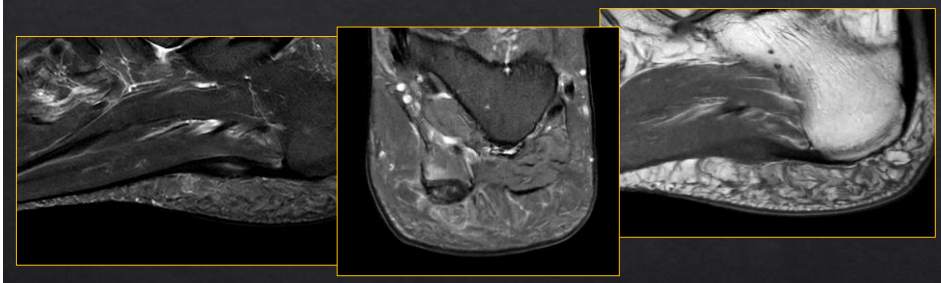

Fortykkelse af aponeurosis plantaris, godt 1 cm fra insertionen, og ikke ved udspringet på calcaneus som vanligt ved fasciitis plantaris, der obs. traumatisk læsion.

Michel Bach Hellfritzsch 199

PDfs

199

Fodvorte

Michel Bach Hellfritzsch 200

200

13-årig obs fremmedlegeme i planta

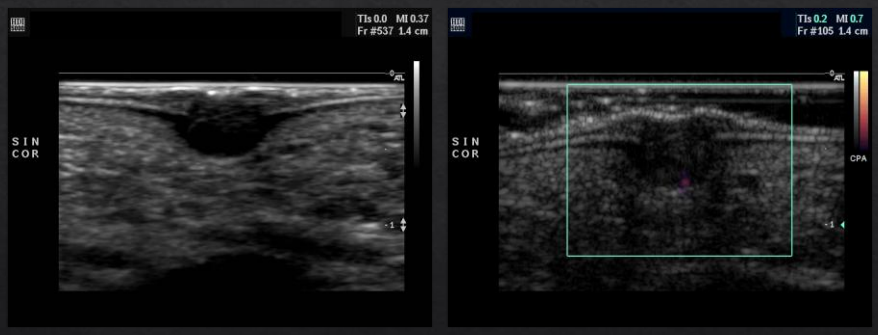

Hvad ser vi på billederne?

Michel Bach Hellfritzsch 201

201

13-årig obs fremmedlegeme i planta

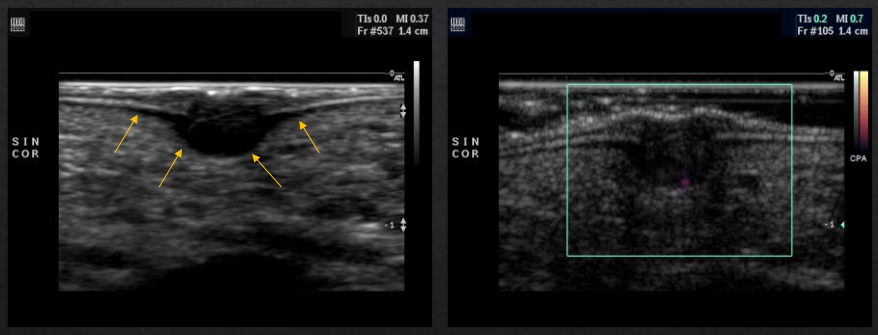

Michel Bach Hellfritzsch 202

202

13-årig obs fremmedlegeme i planta

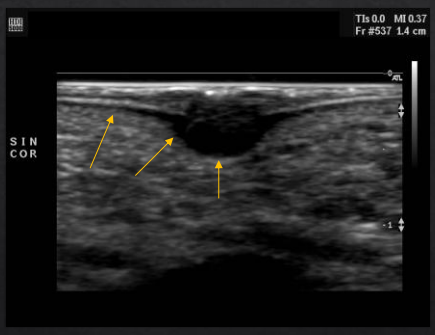



Fra "Lægehåndbogen", sept. 2018

Forandring i dermis!

Michel Bach Hellfritzsch

203

Bemærk at indikationen var "Obs. fremmedlegeme", der skannes selvfølgelig ikke for fodvorter.

203

Accessoriske muskler

Michel Bach Hellfritzsch

204

204


20mm
Michel Bach Hellfritzsch
205

205


Dx
STIR
Michel Bach Hellfritzsch
206

206


T1
STIR
Michel Bach Hellfritzsch
207

207


T1
T1
Mere medialt snit
Michel Bach Hellfritzsch
208

208

Accessorisk muskel: Soleus



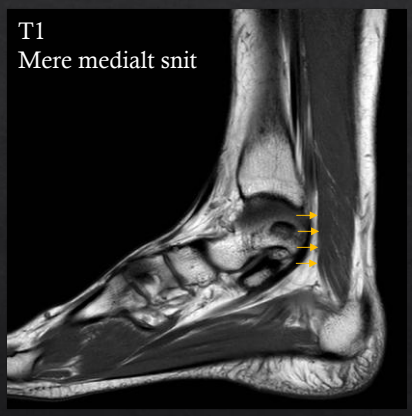

Michel Bach Hellfritzsch 209

209

Muskler og øvrige bløddele

- Fremmedlegemer
- Tumorer
- Fasciitis plantaris (forandringer i knoglen: Obs. seronegativ artrit)
- Muskel atrofi

Michel Bach Hellfritzsch 210

210

Litteratur

211

Litteratur: Bøger

- Berquist:"Imaging of the foot and ankle", Wolters Kluwer | Lippincot Williams & Wilkins, 2011
- Waldt et al.:"Measurements and Classifications in Musculoskeletal Radiology", Thieme
- Szeimies et al.:"Diagnostic imaging of the foot and ankle", Thieme, 2015
- Kramer and Karantanas:"MRI Foot and Ankle", Breitenseher Publisher, 2016
- Bontranger et al:"Textbook of radiographic possitioning and ralated anatomy", Mosby Elsevier.
- Heinz Feneis:"Anatomisk billedordbog", Munksgaard

212

Litteratur: Artikler

- Rosenbaum et al.: ” Classifications in Brief: Eichenholtz Classification of Charcot Arthropathy” Clin. Orthop. Relat. Res. 2015, 473: 1168-1171.
- Van der ven et al: ”Charcot Neuroarthropathy of the Foot and Ankle”, J Am Acad Orthop Surg 2009, 17: 562-571.

213