Metaboliske og endokrine knoglesygdomme

Michel Bach Hellfritzsch
Overlæge
Røntgen og Skanning
Aarhus Universiteteshospital

1

60-årig kvinde, fald fra egen højde

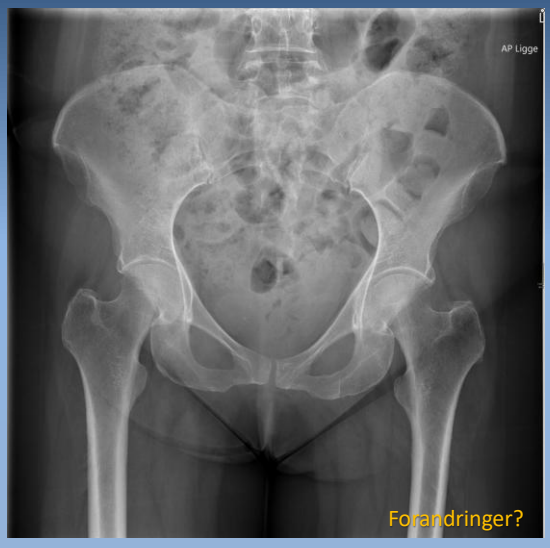

2

60-årig kvinde, fald fra egen højde

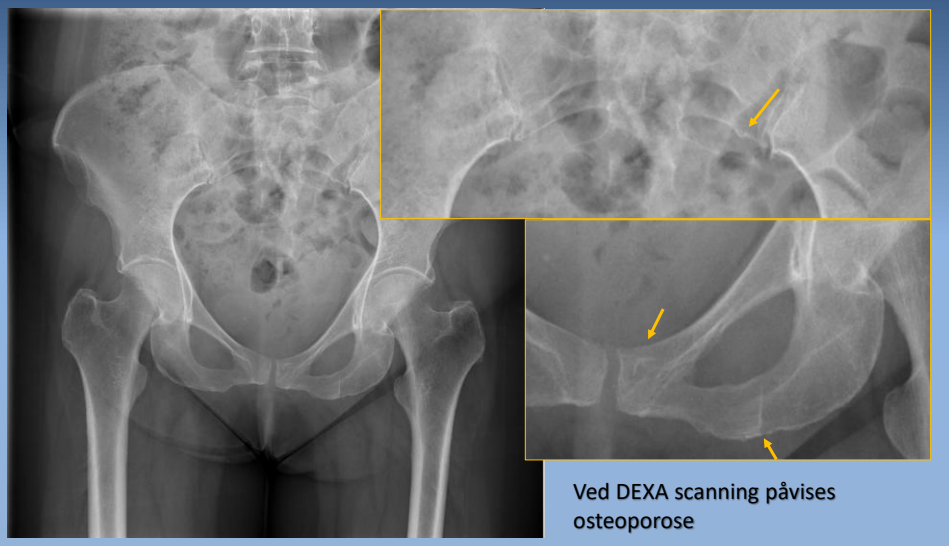

Ved DEXA scanning påvises osteoporose

3

60-årig kvinde, fald fra egen højde



4

60-årig kvinde, fald fra egen højde

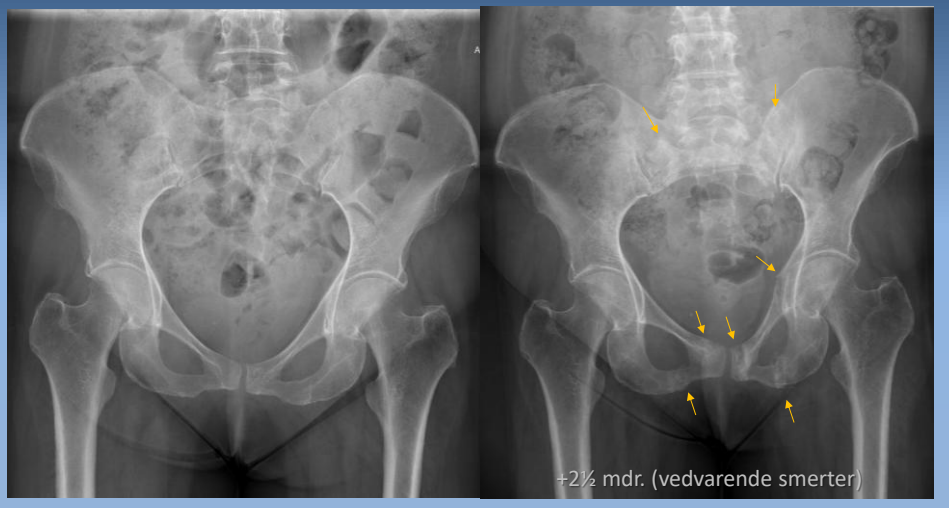

5

60-årig kvinde, fald fra egen højde



Forandringer?

6

60-årig kvinde, fald fra egen højde

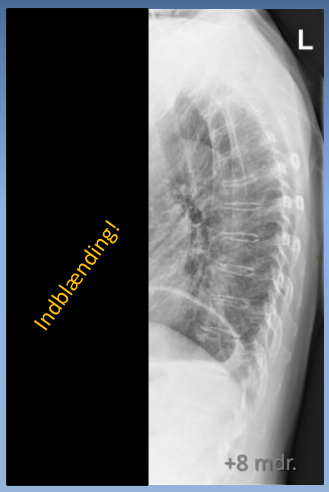

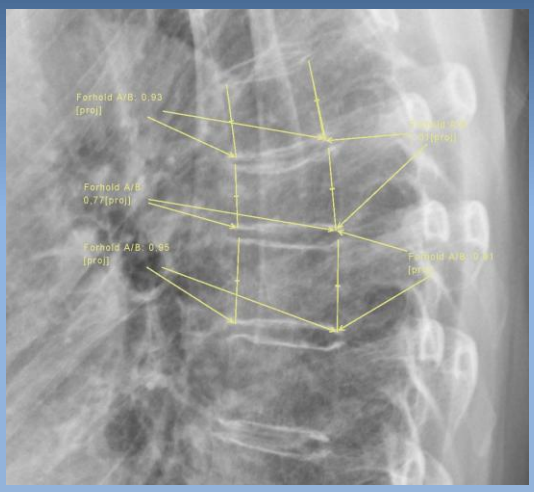

7

OSTEOPOROSE

8

Osteoporose

osteoporose som en tilstand,»...*karakteriseret ved lav knoglemassen*

og mikroarkitektorelle forandringer medførende øget fragilitet (skørhed),

og som følge heraf en øget tendens til frakturer«.

https://www.danskknogleselskab.dk/

9

Osteoporose: Definition

Osteoporose

- En knogledensitet (BMD) 2,5 SD eller mere under middelværdien for unge raske individer (T-score <= -2,5) i columna eller hofte ved DXA-skanning

og/eller

- Lavenergifraktur i columna eller hofte
- (Lavenergifrakturer i distale antebrachium, proximale humerus, pelvis og fodledsregion bør også føre til udredning herfor)

10

Osteoporose: Begreber

- PBM (Peak Bone Mass) opnås i 20-30 års alderen
- 80% af knoglens brudstyrke kan relateres til BMD (Bone Mineral Density)
- 20% relateres til grundsubstansen og 3D strukturen

- Fra PBM og ti år frem ligevægt.
- Herefter irreversibelt knogletab på ½-1% af PBM/år
- Øget perimenopausalt knogletab (2-6% i columna)
- Tilbage til ½-1% igen

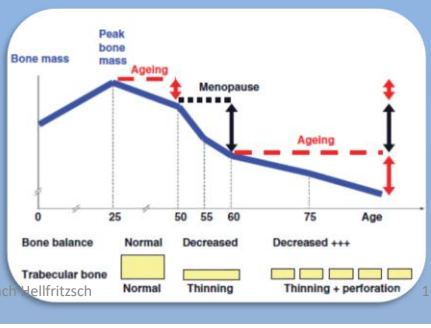

Maria Luisa Brandi. Microarchitecture, the key to bone quality. Rheumatology 2009;48:iv3–iv8

11

Osteoporose: Begreber

Radiologi: Halisterese

Mit forslag

DXA-skanning:

- Osteopeni
- Osteoporose

Fordi

2018

Tabel 2. Tolkning af T-score i ryg eller hofte baseret på måling af BMD ved DXA-scanning.

T-score > -1	Normal
T-score mellem -1 og -2,5	Osteopeni
T-score ≤ -2,5	Osteoporose*

*) Bemærk at én patient med lavenergifraktur i ryg eller proksimale femur per definition har osteoporose uanset resultatet af DXA-scanningen (jf. Afsnit 1).

2023

Faktaboks 1. Definition af osteoporose hos voksne.

- T-score ≤ -2,5: i columna eller hofte, målt ved DXA-scanning

eller

- Lavenergifraktur: i columna eller hofte*

*) Andre lavenergifrakturer er ofte også et udtryk for osteoporose og bør føre til udredning herfor, inkl. frakturer i distale underarm, proksimale overarm, bækken og ankelregionen.

(Vi ser først noget når 30(-50)% af knoglemassen mangler).

Dansk knoglemedicinsk Selskab 2018 og 2023

12

Osteoporose: Årsager

Primær
- Senil osteoporose
- Postmenopausal osteoporose

Sekundær
Ydre faktorer
Indre faktorer

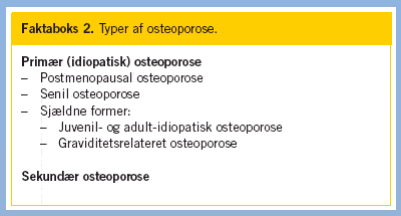

Faktaboks 2. Typer af osteoporose.

Primær (idiopatisk) osteoporose
- Postmenopausal osteoporose
- Senil osteoporose
- Sjældne former:
  - Juvenil- og adult-idiopatisk osteoporose
  - Graviditetsrelateret osteoporose

Sekundær osteoporose

2023

13

Osteoporose: Patogenetiske faktorer

Ydre faktorer, eksempler
- Fejlernæring
  - Mangel på kalcium og D-vitamin, anorexia nervosa
- Ændret belastning
  - Immobilisation
- Påvirkning af farmaka og toksiner
  - Tobaksrøg, alkohol, glukokortikoider

Indre faktorer, eksempler
- Gastrointestinale sgd.
  - Malabsoprtion
  - Gastrointestinale lidelser
- Ændret hormon- og cytokininniveau
  - Mb. Cushing
  - Reumatoid artrit
- Genetiske tilstande
  - Osteogenesis imperfecta

14

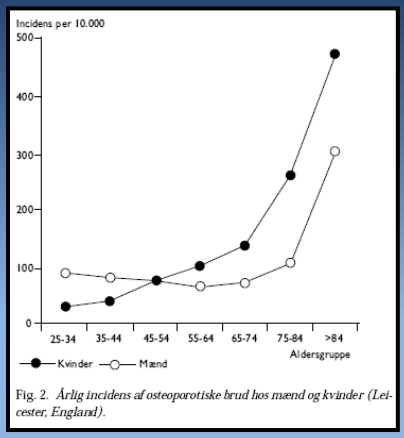

Fig. 2. *Årlig incidens af osteoporotiske brud hos mænd og kvinder (Leicester, England).*

Klaringsrapport. Osteoporose.
Dansk knoglemedicinsk Selskab. 2000

I Danmark er der årligt omkring 10.000 hoftenære frakturer, 7.000 frakturer i distale underarm og (>?)2.000 kompressionsfrakturer i ryggen, som kan tilskrives osteoporose

Dansk knoglemedicinsk Selskab. 2018

Twentyfive percent of these patients (Hip fractures) die within 12 months (USA)

M. Sundaram (2009, Skeletal Radiol., 38:841-853)

15

Rtg. af håndled/rod.



Mand 62 år



Kvinde 60 år

16

Intracortical knogleresorption

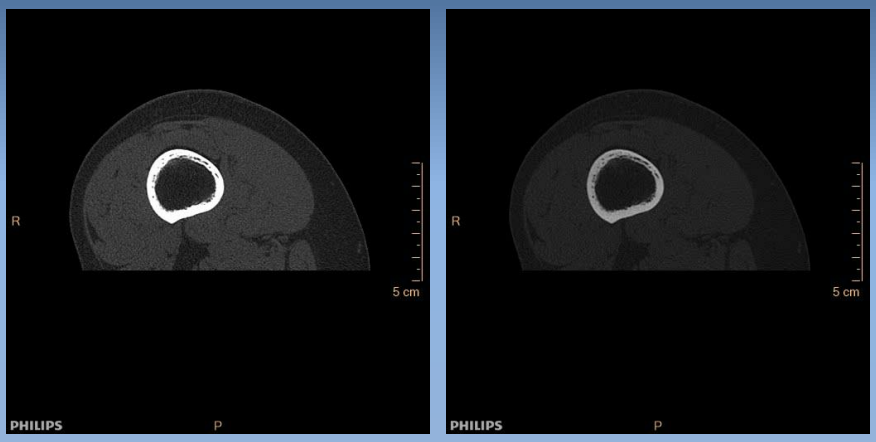

Tænk over W/L

17

Gradient echo Spin echo

"with osteoporotic spine fractures"

"an age matched donor without insufficiency fractures"

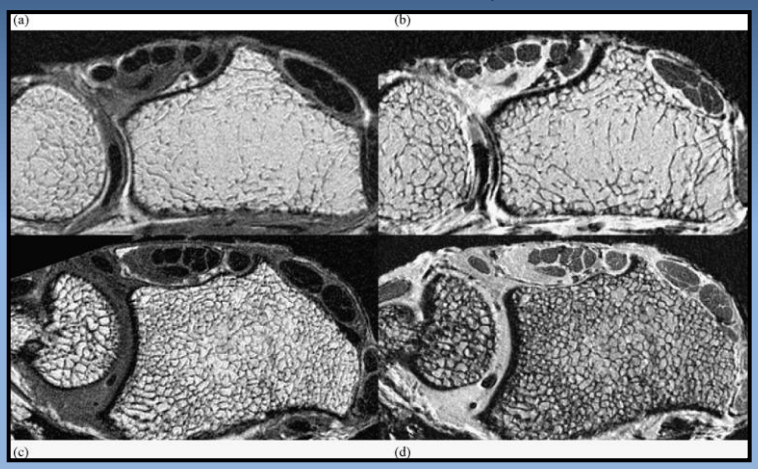

J.S. Bauer, T.M. Link / European Journal of Radiology 71 (2009) 440–449

18

Knogleresorption i rørknogler

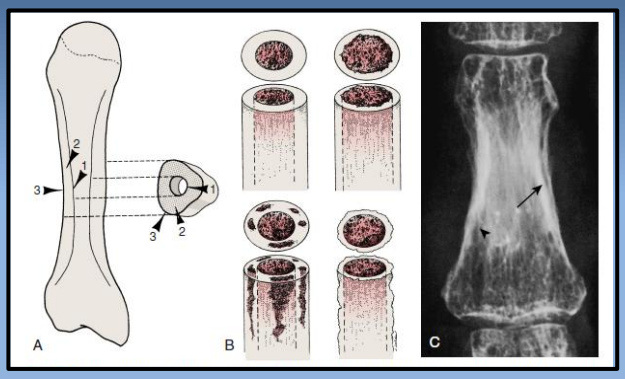

1. Endostalt
2. Intracortikalt
3. Subperiostalt

Resnick's Bone and Joint Imaging, Elsevier, 2025

19

17- og 82-årig mand.

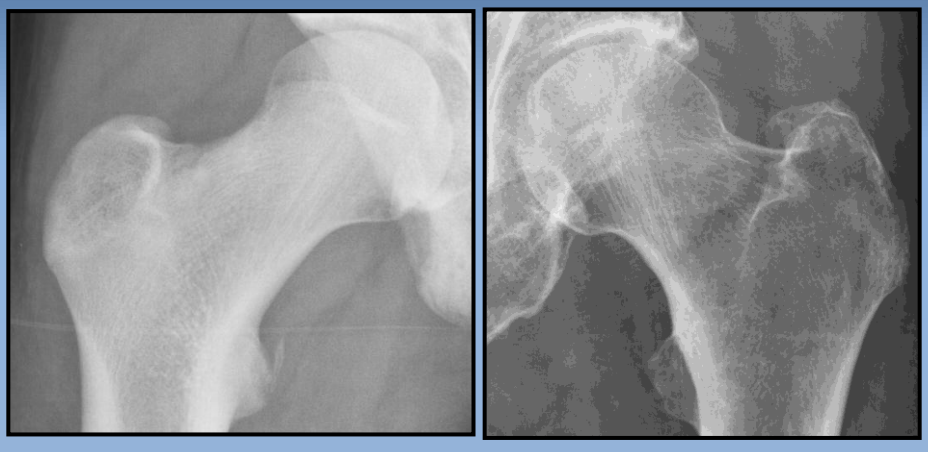

20

82-årig mand.

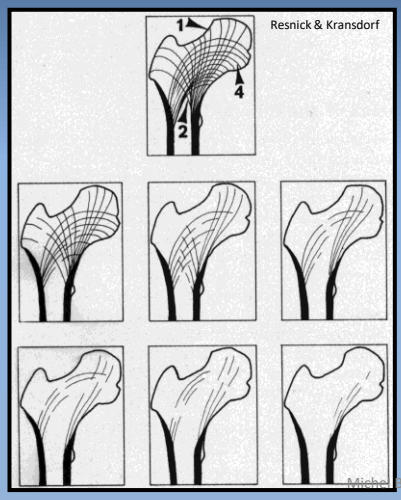



21

82-årig mand.

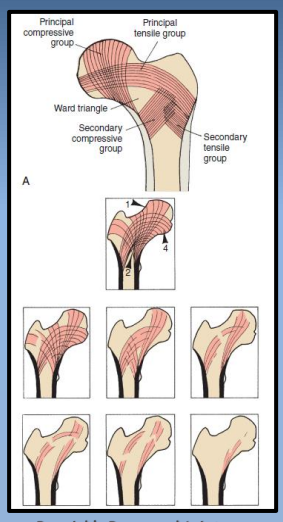

Resnick's Bone and Joint Imaging, Elsevier, 2025



22

- Fan: "Radiology of Osteoporosis: Old and New Findings", Semin Musculoskelet Radiol 2016;20:235–245.

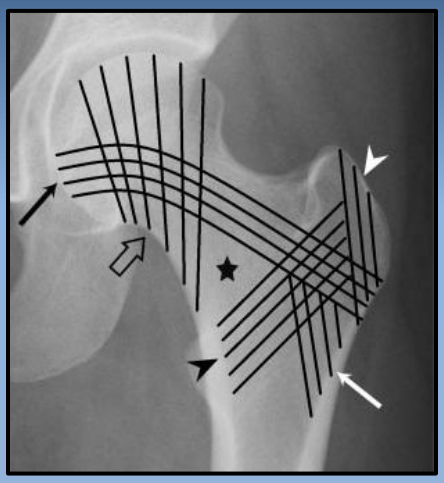

23

Osteoporose: Columna

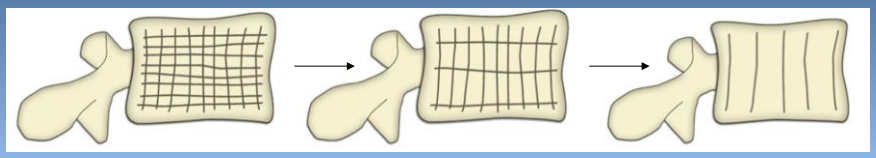

Tab af først horisontelle trabekler, og senere også vertikale trabekler.

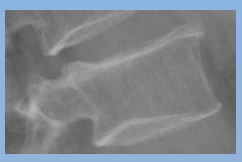

Chang et al.: " Imaging Findings of Metabolic Bone Disease" RadioGraphics 2016

24

Normalværdier for columna

TABEL 1. *Grad af kileform af hvirvelcorpus bestemt som kvotienten mellem højden fortil (A) og bagtil (P) målt i 2 mm afstand fra midterdelen af forreste og bageste kontur*

Kvinder

Sikkerhedsgrænsen for kvotienten A/P

Vertebrae	80%	90%	95%	97,5%	N
Th8	0,86	0,84	0,82	0,80	94
Th9	0,90	0,88	0,85	0,84	95
Th10	0,91	0,89	0,87	0,85	95
Th11	0,87	0,85	0,82	0,80	94
Th12	0,89	0,87	0,85	0,84	96
L1	0,90	0,88	0,86	0,84	95
L2	0,94	0,92	0,90	0,89	95
L3	0,96	0,94	0,92	0,90	95

Mænd

Sikkerhedsgrænsen for kvotienten A/P

Vertebrae	80%	90%	95%	97,5%	N
Th8	0,81	0,77	0,75	0,72	62
Th9	0,84	0,81	0,78	0,76	67
Th10	0,86	0,83	0,80	0,78	67
Th11	0,85	0,81	0,79	0,76	66
Th12	0,84	0,81	0,79	0,77	63
L1	0,86	0,84	0,82	0,80	68
L2	0,90	0,88	0,86	0,84	68
L3	0,95	0,92	0,90	0,88	67

(Kilde: K. N. Lauridsen, A. de Carvalho and A. Holst Andersen: Degree of vertebral wedging of the dorso-lumbar spine. Acta Radiologica Diagnosis 25 (1984), 29).

25

79-årig kvinde





26

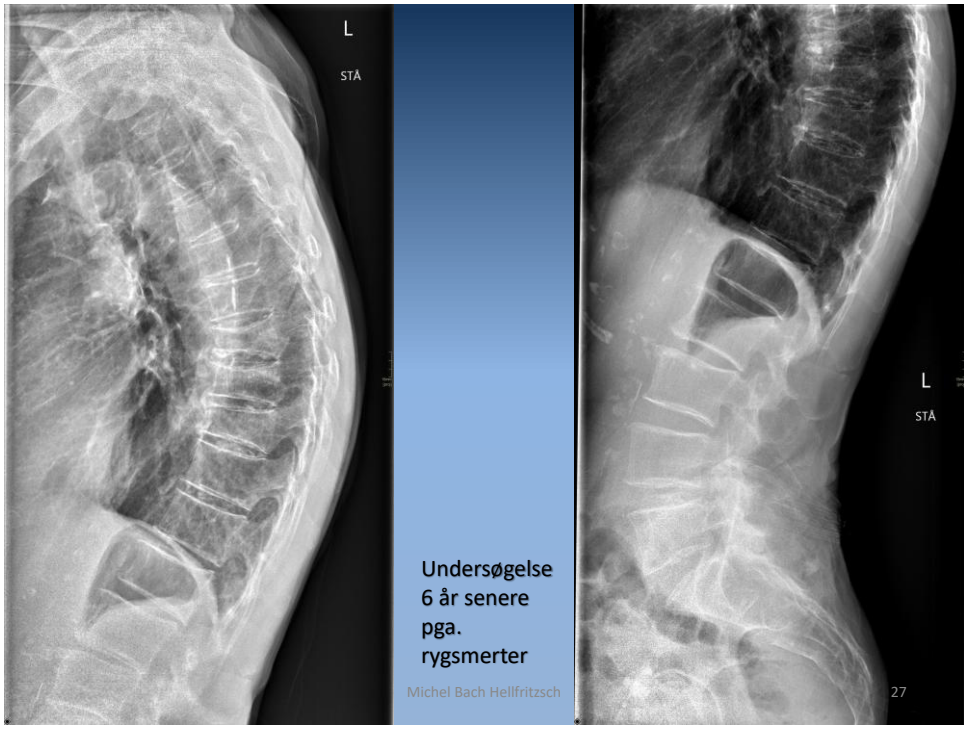
L
STÅ
Undersøgelse
6 år senere
pga.
rygsmerter
Michel Bach Hellfritzsch
L
STÅ
27

27

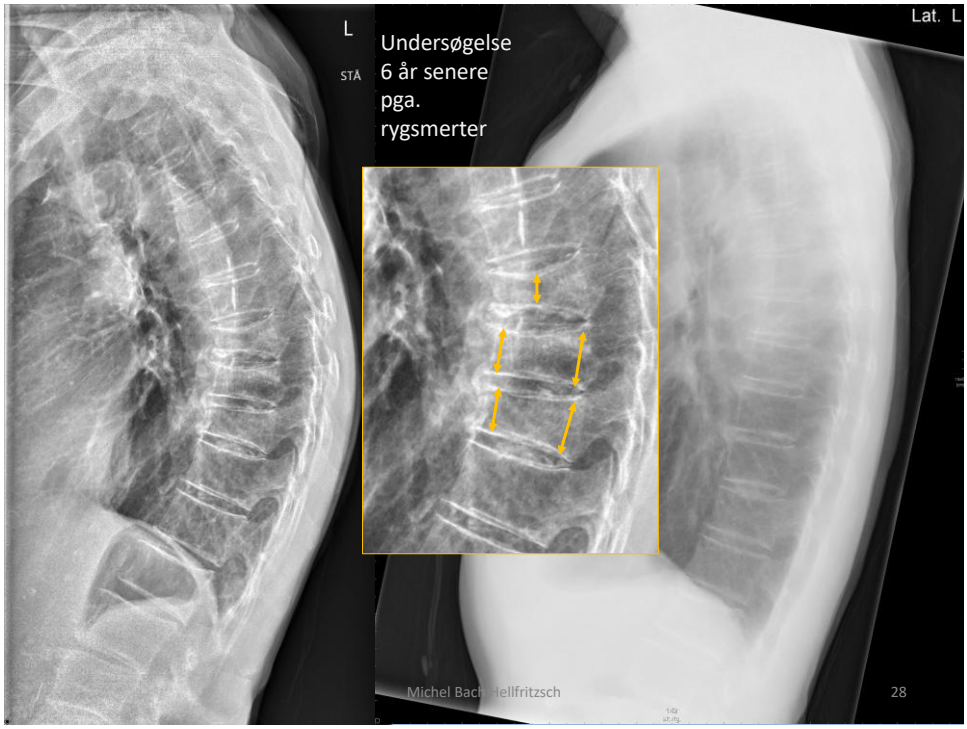
L
STÅ
Undersøgelse
6 år senere
pga.
rygsmerter
Lat. L
Michel Bach Hellfritzsch
28

28

Osteoporose: 90-årig kvinde



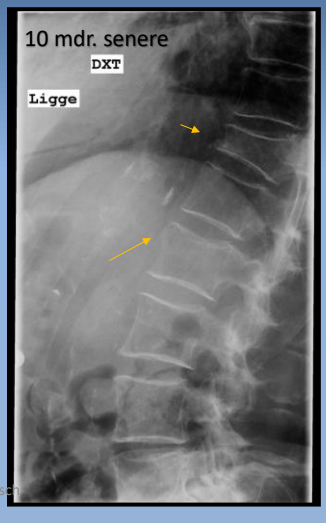

29

Osteoporose: 90-årig kvinde

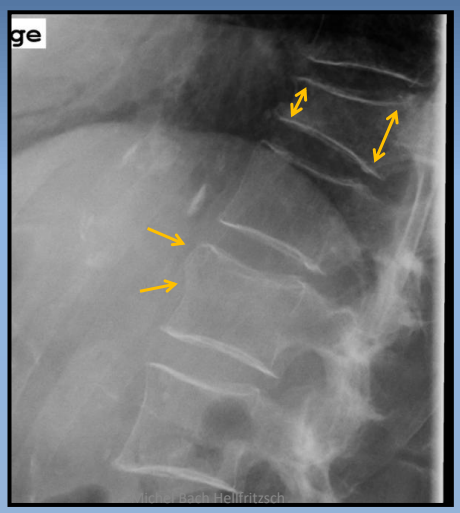

30

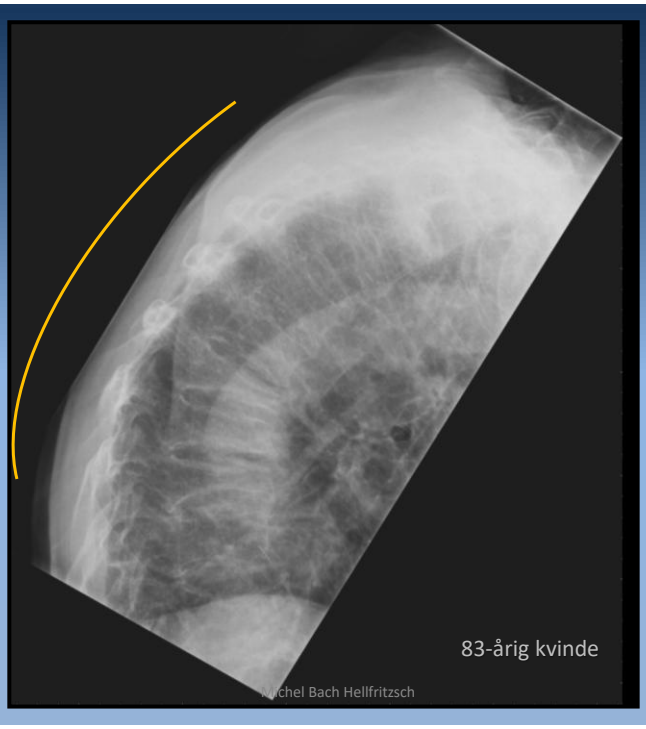

31

Eksempler på typer af sammenfald

"Ninety-five percent of the fractures belonged either to OF 2, OF 3, or OF 4 types"

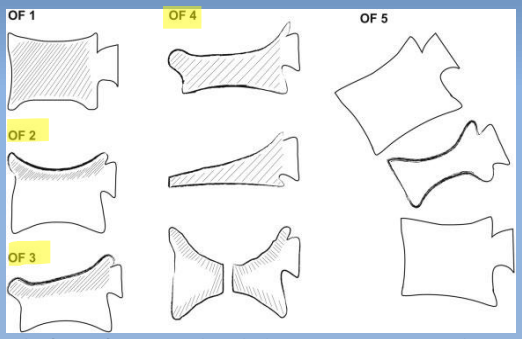

Classification of Osteoporotic Thoracolumbar Spine Fractures: Recommendations of the Spine Section of the German Society for Orthopaedics and Trauma (DGOU), Global Spine Journal 2018, Vol. 8(2S) 46S-49S

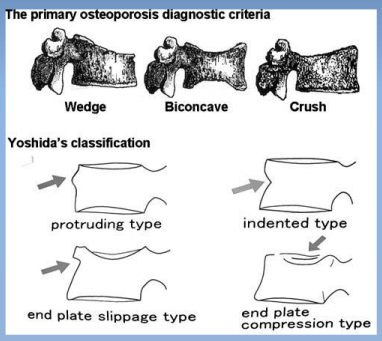

Ito et al: Osteoporos Int (2006) 17: 1584–1591

32

Osteoporose: Rtg. columna

En beskrivelse bør indeholde oplysninger om såvel:
- Fraktur antal,
- Lokalisation og
- Type samt
- Den procentuelle højdereduktion.

Mere korrekt: Ratio

Herigennem kan der ikke alene opnås en
større diagnostisk præcision, men også bedre mulighed for
at vurdere progression i en spinal osteoporoseudvikling.

Klaringsrapport. Osteoporose. Dansk knoglemedicinsk Selskab. 2000

33

Frakturer

- Træthedsbrud (Fatigue fracture) / stress fraktur:
  - Overbelastning af normal knogle
- Insufficiensfraktur:
  - Normal belastning af svækket knogle eksempelvis ved metaboliske knoglesygdomme

34

Osteoporose

- Insufficiensfraktur:
  - Sacrum
  - Os pubis
  - Sternum
  - Acetabulum
  - Tibia og fibula
  - Calcaneus
  - Metatarser

35





36

Osteoporose: Insufficiensfraktur under heling



37



38



STIR T1

39

OSTEOPOROSE
ATYPISK FRAKTUR

40

Case



69-årig kvinde med smerter i venstre hofte efter vridtraume, ej faldet.

Forandringer?

41

Case





42

I dette tilfælde også MR (Tidl. Aclasta)

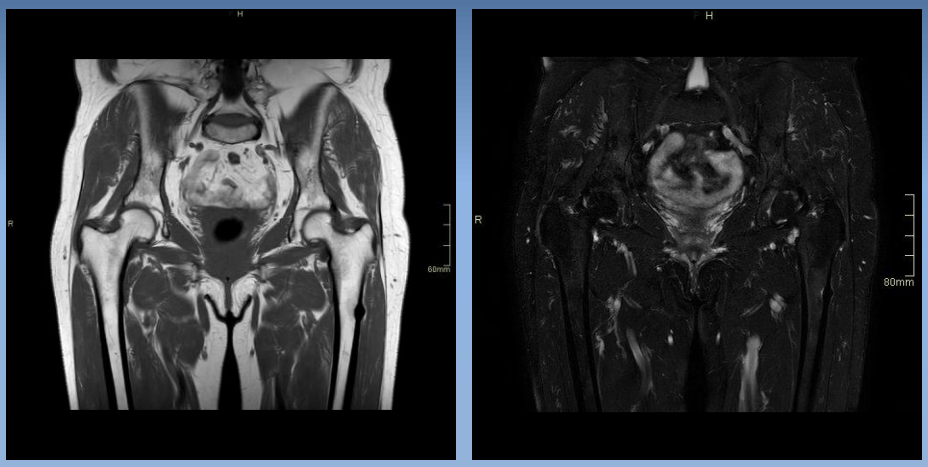

43

Case

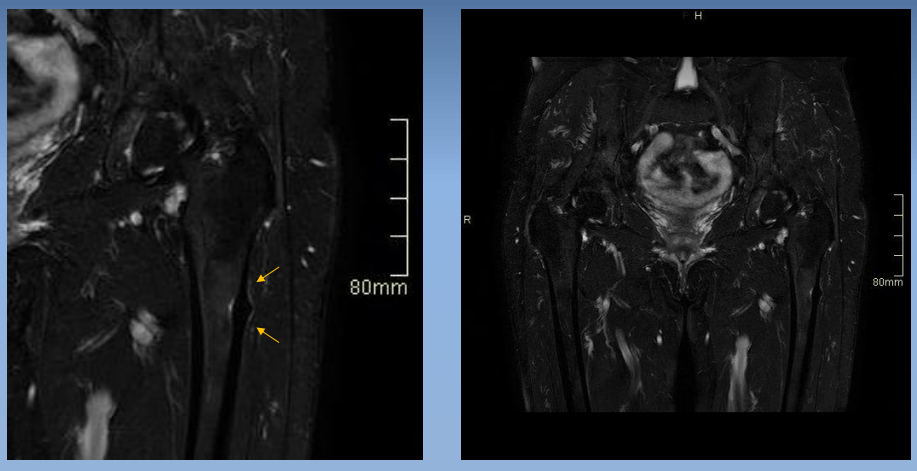

44

Atypiske frakturer

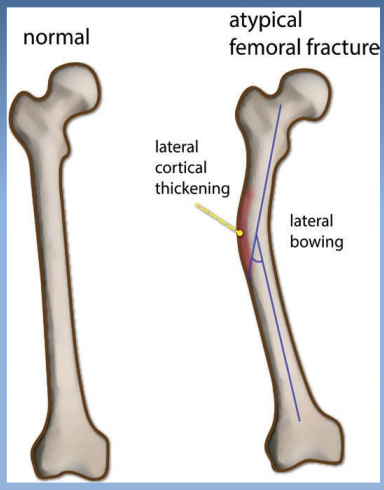

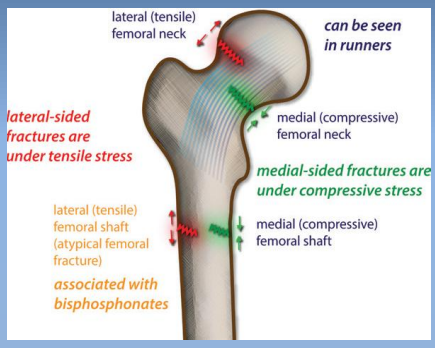

Marshall et al.: "Imaging Features and Management of Stress Atypical and Pathologic Fractures", RadioGraphics (2018) 38:2173-2192.

45

Table 1: Atypical Femoral Fracture: Summary of the ASBMR Task Force Revised Definition (2013)

Location in the femoral diaphysis
Distal to the lesser trochanter
Proximal to the supracondylar flare
Major features (four of five required)*
Atraumatic or minimal trauma
Substantially transverse (at origin in lateral cortex); complete fractures may become oblique more medially
Must involve lateral cortex; complete fractures extend to medial cortex and may demonstrate a "medial spike"
Noncomminuted or minimally comminuted
Endosteal or periosteal thickening (beaking or flaring)
Minor features†
Generalized diaphyseal thickening
Bilateral femoral diaphyseal fractures
Prodromal symptoms (eg, groin pain)
Delayed healing
Exclusion criteria
Fractures of the femoral neck or intertrochanteric region with spiral subtrochanteric extension
Periprosthetic fractures
Fractures associated with tumors and miscellaneous bone diseases (eg, Paget disease, fibrous dysplasia)

Source.—Reference 10.
*Four of the five major criteria must be met without violation of the exclusion criteria. Although each of the five criteria is highly suggestive of an atypical fracture, only four are required to permit clinical judgment in cases with high suspicion or when information is missing.
†Minor features have been associated with atypical fractures but are not required for diagnosis.

46

ANOREXI

47

Kvinde obs. fraktur ved venstre hofte.



Forandringer?

48

46-årig kvinde obs. fraktur ved venstre hofte uden traume.



49

46-årig kvinde obs. fraktur ved venstre hofte uden traume.

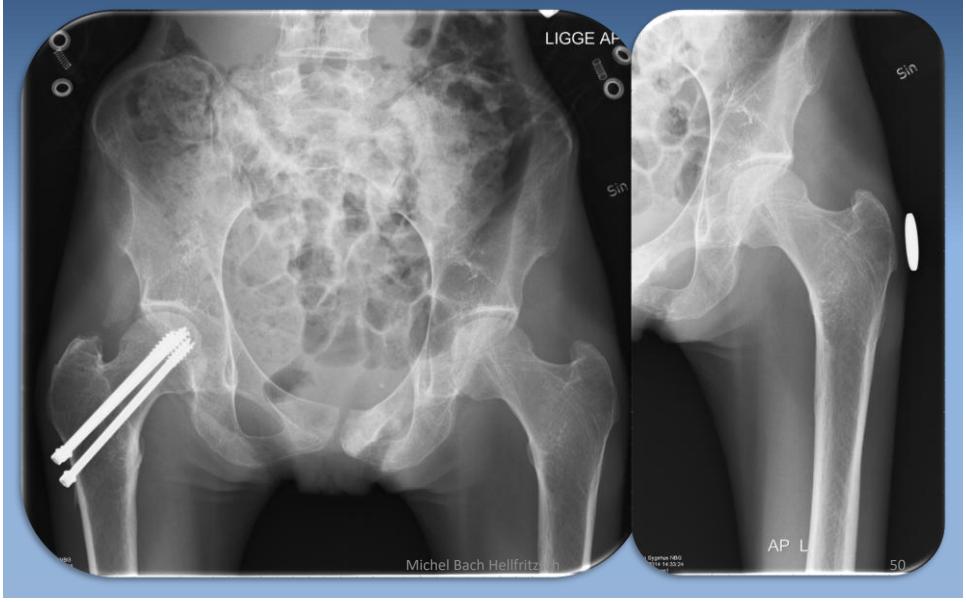

50

Anorexi

Muskuloskeletale komplikationer:

- Osteopeni
- Osteoporose
- Insufficiensfrakturer
- Knoglemarvsatrofi
- Skeletal myopati
- Skeletal umodenhed



Bowden et al. (2013)

51

Knoglemarvskonvertering

Bowden et al: Radiology of eating disorderd, Radiographics, Volume 33 Number 4

aldersmatched kvinde

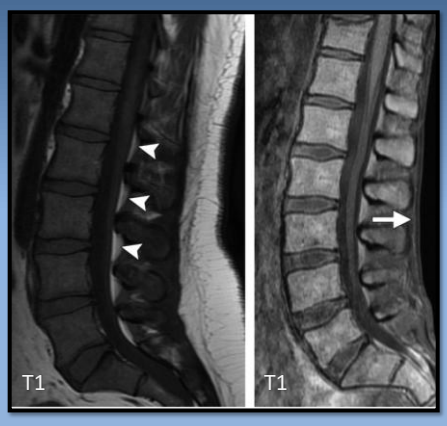

anorexia nervosa

Knoglemarvsforandring hos en 29-årig kvinde med svær anorexia nervosa og aldersmatched kvinde: Konvertering fra rød til gul knoglemarv.

52

D-VITAMIN RESISTENT RACHITIS/X-BUNDEN HYPOFOSFATÆMI/ HYPOFOSFATÆMISK VITAMIN D RESISTENT RHACHITIS

53

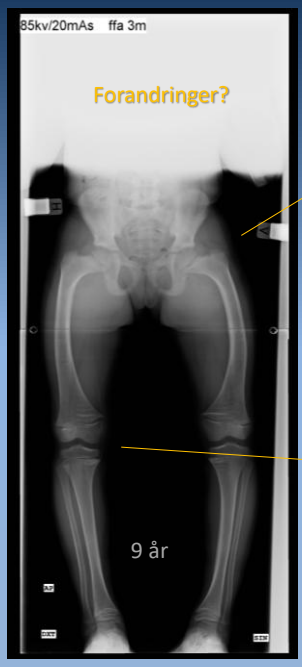







54









55

RAKITIS OG OSTEOMALACI

56

Rachitis og osteomalaci

- Mangeltilstande
  - Vitamin D
  - Calcium
  - Fosfor
  - Chelatorer i diæten
- Absorption
  - Gastrisk
  - Biliær
  - Enterisk

- Renal tubulær
  - Proximal tubulær
  - Proximal og distal tubulær
  - Distal tubulær (Tubulær acidose)
    - Primær
    - Sekundær
- Renal osteodystrofi
- Sjældne former og associationer

57

Rachitis

- Systemisk sygdom hos spædbørn og mindre børn.
- Affektion af meta-/epifyser.
- Sjælden sygdom i den vestlige verden.

58

Rachitis

- Klassisk vit-D mangel billede i 6-12 mdr. alderen.
- Årsager: Vit-D mangel eller metabolisme defekt, utilstrækkelig soleksponering, malabsorption, kronisk acidose, renal tubulær defekt (Vit-D resistent rakit).

59

Rachitis

- Radiolucente knogler, med forgrovet trabekulær tegning.
- Især forandringer i lange rørknoglers vækstzoner.
- Breddeøgede epifyseskiver med irregulære metafyser. Ingen hvid zone med provisorisk calcifikation (ZPC).
- Bowing, frakturer, nedsat knoglelængde, skoliose.
- Breddeøgning af costochondrale overgang.

60

9 måneder gammel dreng





61

9 måneder gammel dreng

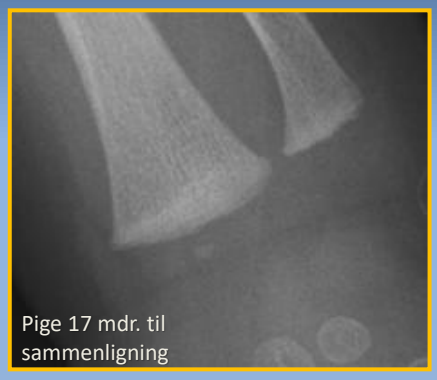



62

9 måneder gammel dreng





63

9 mdr. gammel



Andet barn: 1 år gammel



64

X-bunden hypofosfatæmisk rakitis (XLH)





1 år senere, efter behandling

65

Thacher et al:"Radiographic scoring method for the assessment of the severity of nutritional rickets" Journal of Tropical Pediatrics, vol. 46, june 2000, pp. 132-9

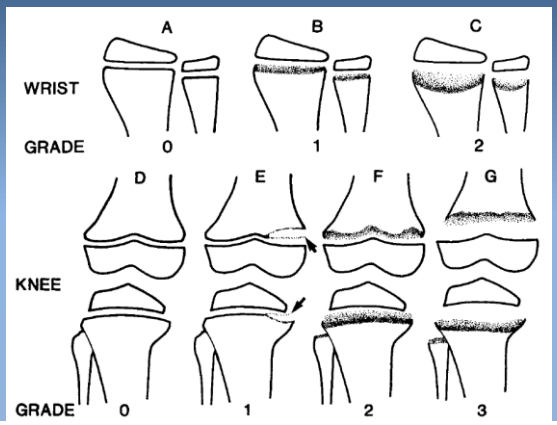

FIG. 1. Diagram of various grades of radiographic changes in rickets. A: a normal wrist; B: irregularity and widening of the growth plate, but without concave cupping; C: concave metaphyseal cupping and frayed margins. D: a normal knee. E: only the medial portions of the femoral and tibial metaphyses are affected. There is partial lucency of the metaphyses, but the margins are clearly visible (arrows). F: partial lucency of the metaphyses, but the margins are not sharply defined. However, the zones of provisional calcification are not completely lucent and display some calcification. G: complete lucency of the zone of provisional calcification. The epiphyses appear widely separated from the distal metaphyses.

66

Thacher et al:"Radiographic scoring method for the assessment of the severity of nutritional rickets" Journal of Tropical Pediatrics, vol. 46, june 2000, pp. 132-9

TABLE 1
Ten-point radiographic scoring method for rickets

WRIST[a]—score both radius and ulna separately

Grade	Radiographic features
1	Widened growth plate, irregularity of metaphyseal margin, but without concave cupping
2	Metaphyseal concavity with fraying of margins

2 bones × 2 points = 4 points possible

KNEE[a]—score both femur and tibia separately

Multiply the grade in A by the multiplier in B for each bone, then add femur and tibia scores together

A: Grade	Degree of lucency and widening of zone of provisional calcification
1	Partial lucency, smooth margin of metaphysis visible
2	Partial lucency, smooth margin of metaphysis not visible
3	Complete lucency, epiphysis appears widely separated from distal metaphysis

B: Multiplier	Portion of growth plate affected
0.5	≤ 1 condyle or plateau
1	2 condyles or plateaus

2 bones × 1 point × 3 points = 6 points possible

Total: 10 points possible

[a]Score the worst knee and the worst wrist.

67

Osteomalaci

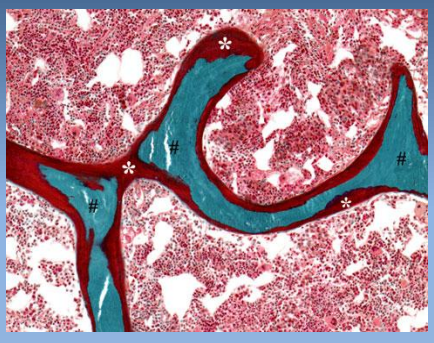

The photomicrograph of a patient diagnosed with osteomalacia shows interconnected trabeculae that contains central regions of mineralized bone (#) covered almost completely by an excessive amount of unmineralized osteoid matrix (*). The marrow contents consist of an unremarkable amount of hematopoietic elements and intermixed fat cells (Stain, Goldner trichrome; original magnification, X 10). Unnanuntana Clin Orthop Relat Res (2011) 469:2194–2206

- Osteomalaci: "Bløde knogler"
- Manglende deponering af calciumsalte i osteid væv
- Ofte omtalt som "Voksen rachitis" – men osteomalaci ses også hos børn.

68

Osteomalaci

Klinik:

- Afhængig af ætiologi
- Fællestræk:
  - Muskelsvaghed
  - Knoglesmerter ved palpation
  - Deformitet, især af vægtbærende knogler: Pelvis, femur, tibia, columna.

69

Osteomalaci: Radiologi

- Nedsat knogletæthed
- Forgrovet trabekulering
- Tab af kortikal afgrænsning
- Pseudofrakturer
  - Increment fractures, Looser lines (1920), Milkman's syndrome (1934), Umbau zonen.
- Deformiteter

70

Osteomalaci

- Nedsat knogletæthed
- Forgrovet trabekulering
- Tab af kortikal afgrænsning
- Pseudofraktur
  - Bilateralt, symmetrisk, vinkelret på knoglens overflade



Yochum & Rowe

71

Osteomalaci

- Nedsat knogletæthed
- Forgrovet trabekulering
- Tab af kortikal afgrænsning
- Pseudofraktur
  - Bilateralt, symmetrisk, vinkelret på knoglens overflade



Yochum & Rowe

72

HYPERPARATHYROIDISME

73

Hyperparathyroidisme

- Primær
  - Øget PTH sekretion (Diffus hyperplasi, solitært eller multiple adenomer).
- Sekundær
  - Induceret pga. vedvarende hypocalcæmisk stimulus (hyppigst nyresygdom med kronisk forhøjet se-fosfat -> nedsat se-calcium).
- Tertiær
  - Langvarig sekundær hyperparathyroidisme, udvikler relativ autonom parathyroidea funktion.

74

Hyperparathyroidisme

- Knogle resorption
  - Subperiostealt
  - Intracorticalt
  - Endostealt
  - Subchondralt
  - Subphysealt (Børn)
  - Trabekulært
  - Subligamentært og subtendinøst

- "Brown tumors"
- Knogle sklerose
  - ses hyppigst ved renal osteodystrofi og sekundær hyperparathyroidisme.

75

Primær hyperparathyroidisme

1. Acro-osteolyse
2. Grov trabekelstruktur
3. Corticalis udtynding med spiculering
4. Brown tumor
5. Subchondrale forandringer



Freyschmidt

76

Primær hyperparathyroidisme

1. Acro-osteolyse
2. Grov trabekelstruktur
3. Corticalis udtynding med spiculering
4. Brown tumor
5. Subchondrale forandringer



Freyschmidt

77

Primær hyperparathyroidisme

1. Acro-osteolyse
2. Grov trabekelstruktur
3. Corticalis udtynding med spiculering
4. Brown tumor
5. Subchondrale forandringer



Freyschmidt

78

Primær hyperparathyroidisme

1. Acro-osteolyse
2. Grov trabekelstruktur
3. Corticalis udtynding med spiculering
4. Brown tumor
5. Subchondrale forandringer



Freyschmidt

79

Case: Hyperparathyroidisme

- 61-årig mand.
- Indlagt med påvirkede nyreparametre.
- PTH 263.

80

Hyperparthyroidisme



81



Forandringer?

82

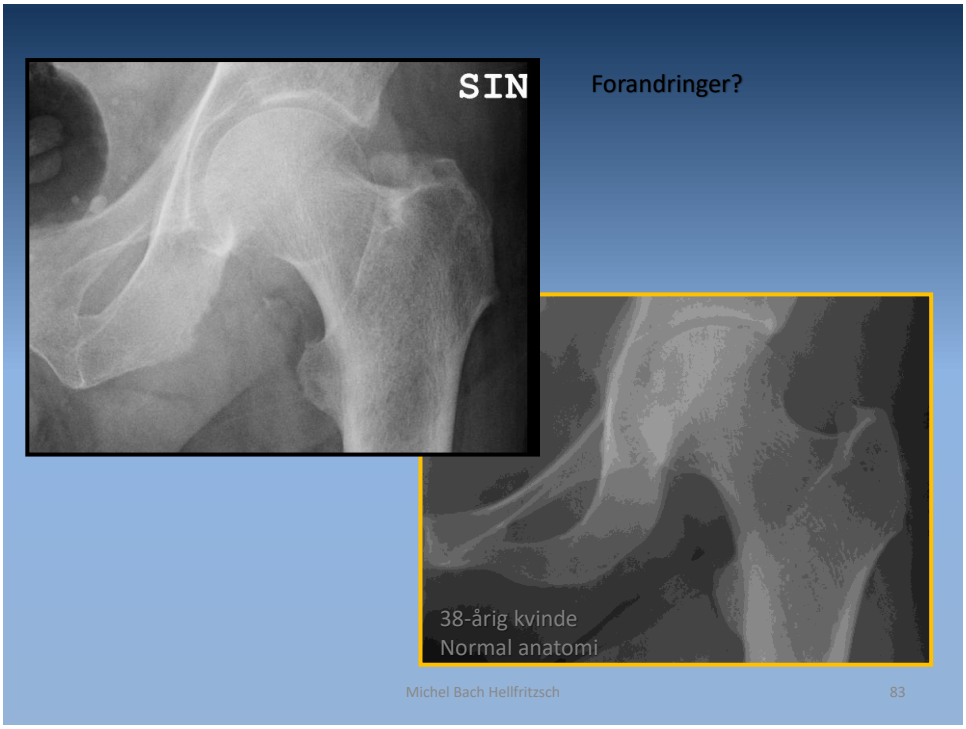
SIN
Forandringer?
38-årig kvinde
Normal anatomi
Michel Bach Hellfritzsch
83

83

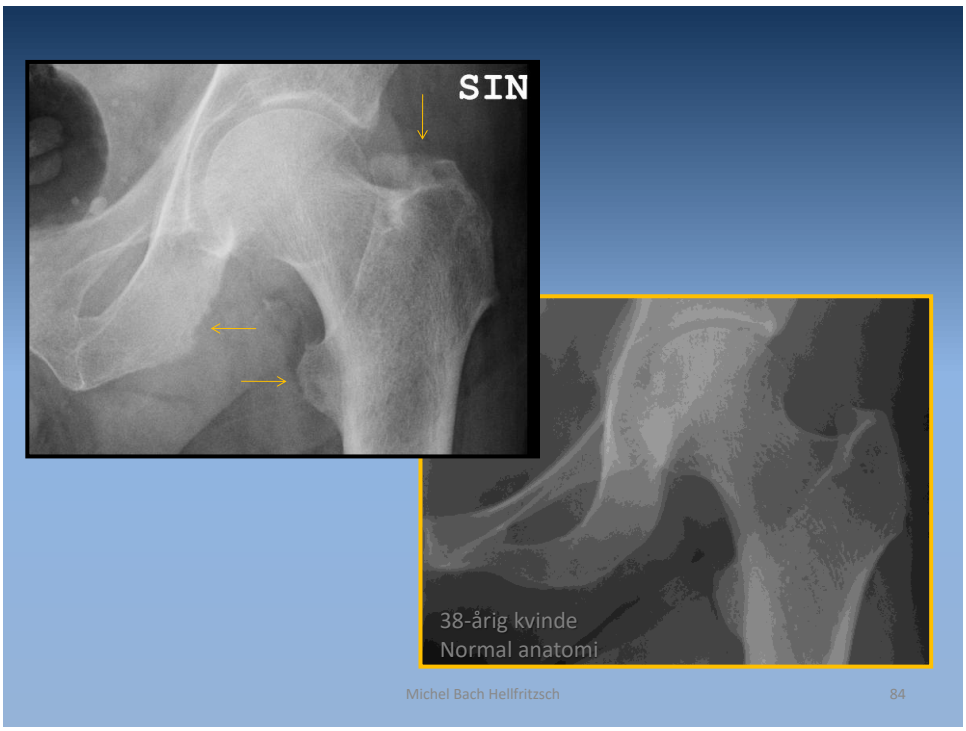
SIN
38-årig kvinde
Normal anatomi
Michel Bach Hellfritzsch
84

84



Brown tumor:
Lokaliseret akkumulation af fibrøst væv og kæmpeceller

Bemærk: Andre tegn på hyperpara-thyroidisme er vanligvis til stede



Michel Bach Hellfritzsch 85

85

Hyperpartathyroidisme

- Knogle sklerose:
  - Ukendt årsag
  - Ses hyppigst ved renal osteodystrofi og sekundær hyperparathyroidisme.
  - Metafysært, kraniet og vertebrae



Michel Bach Hellfritzsch 86

86

Knoglesygdomme hos patienter med kronisk nyresygdom

RENAL OSTEODYSTROFI (URÆMISK OSTEOPATI)

87

Renal osteodystrofi

I varierende kombination ses symptomer på:

- Hyperparthyroidisme
- Rakit (Børn)
- Osteomalaci (Voksne)
- Osteosklerose
- Bløddels- og karforkalkninger
- Med flere

88

Renal osteodystrofi: Tumoral calcifikation

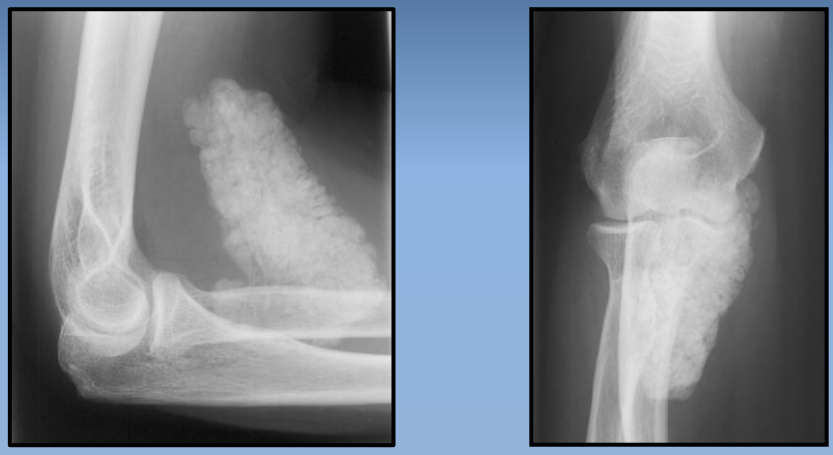

89

HYPOVITAMINOSIS C (SKØRBUG)

90

Hypovitaminosis C (Skørbug)

- Længere tids (4 mdr.) mangel af vitamin C
- Sjælden i den vestlige verden
- Næsten udelukkende hos fejlernærede spæd- og småbørn (8-14 måneder: Infantil skørbug).
- Mere sjældent hos ældre (Adult skørbug).

91

Hypovitaminosis C (Skørbug)

Klinik:

- Spontan hæmorrhagi pga. kapillærskørhed.
- Hævede led
- Irritabilitet
- Smerter

92

Hypovitaminosis C (Skørbug)

- Osteopeni
- Radiodense zone med provisorisk calcifikation (Frankel line)
- Ring epifyse (Wimberger)
- Corner (Angle) sign
- Pelken's spur
- Scorbutic zone (Radiolucid) (Trummerfeld zone)
- Subperiosteal hæmoragi

93

Hypovitaminosis C (Skørbug)

1. Generel osteopeni
2. Radiodense zoner med provisorisk calcifikation (Frankel linie)
3. Radiolucid zone (Trümmerfeld zone/"scurvy line")
4. Pelkins sporer
5. Ring epifyse
6. Subperiostal blødning



94

Hypovitaminosis C (Skørbug)

1. Generel osteopeni
2. Radiodense zoner med provisorisk calcifikation (Frankel linie)
3. Radiolucid zone (Trummerfeld zone/"scurvy line)
4. Pelkins sporer
5. Ring epifyse
6. Subperiostal blødning

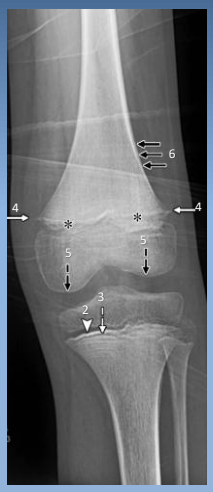

Chang et al.: " Imaging Findings of Metabolic Bone Disease" RadioGraphics 2016

95

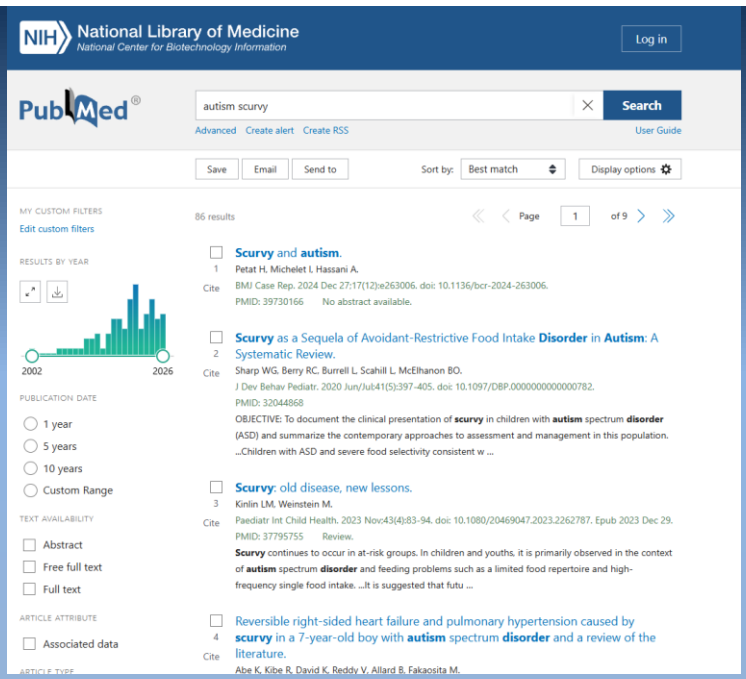

08-09-2026

96

Hypovitaminosis C (Skørbug)

- Børn testet for vit. C mangel de sidste 5 år
- 151 børn testet/32 børn med moderat til svær mangel:
  - 20 pga. jern overload (multiple transfusioner pga. seglcelle anæmi, thalassemi)
  - 4 med neurologiske sygdomme (3 autisme)
  - 3 KMT/kemoterapi
- 30 af børnene med multiple radiologiske undersøgelser (pga. grundsygdom)
- Kun tre med ekstremitetsundersøgelser (to med autisme og en med forsinket udvikling)

Golriz: "Modern American scurvy—experience with vitamin C deficiency at a large children's hospital", Pediatr Radiol (2017) 47:214–220

97

Hypovitaminosis C (Skørbug)

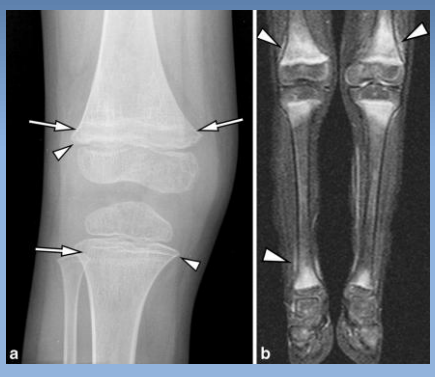

3-årig dreng



9-årig dreng

Golriz: "Modern American scurvy—experience with vitamin C deficiency at a large children's hospital", Pediatr Radiol (2017) 47:214–220

98

Hypovitaminosis C (Skørbug)

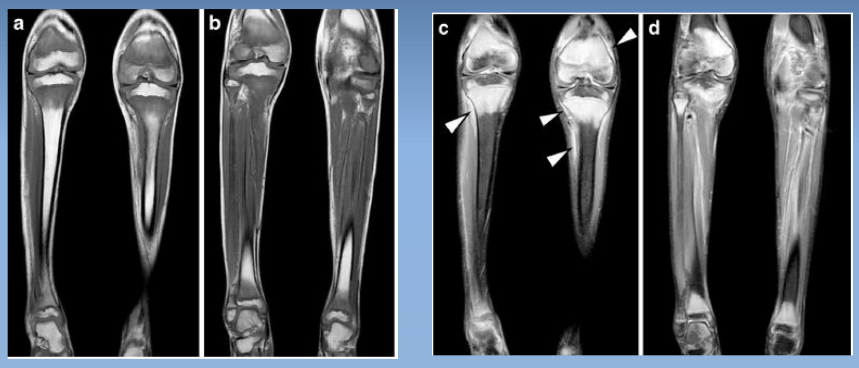

Golriz: "Modern American scurvy—experience with vitamin C deficiency at a large children's hospital", Pediatr Radiol (2017) 47:214–220

99

PAGETS SYGDOM (OSTEITIS DEFORMANS)

100

89-årig kvinde obs. fraktur efter fald



101

MR skanning med multiple sklerotiske forandringer

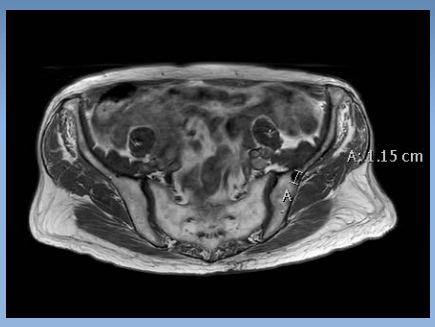

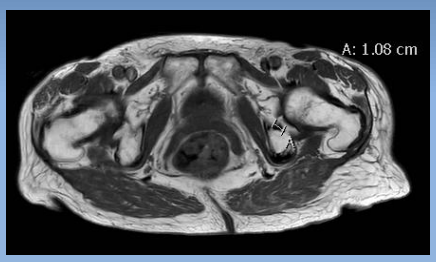

102

CT skanning med multiple sklerotiske forandringer

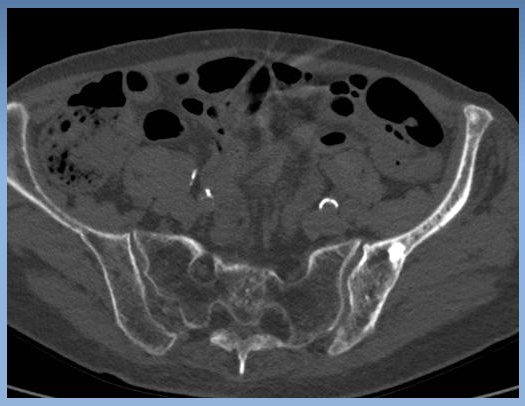

103

Og generel ændret knoglestruktur



104



105

CT-vejledt biopsi

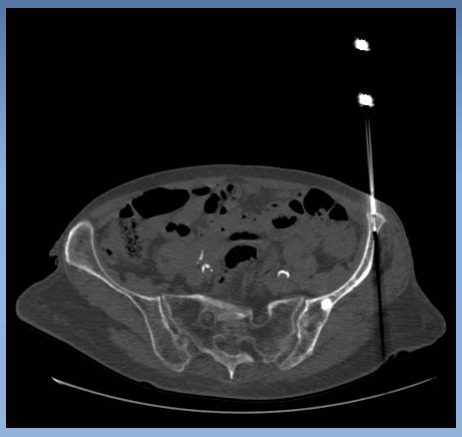

106

Pagets sygdom

- Sjælden i Skandinavien (Storbritannien og Tyskland hos 3-4 % af alle over 50 år).
- Frekvens: M>K
- Symptomer: Oftest asymptomatisk, ellers smerter, deformitet med fraktur, artrose, nervetryk og sjældent malign transformation.
- Ukendt ætiologi (Genetiske og miljø).

Epidemiologi

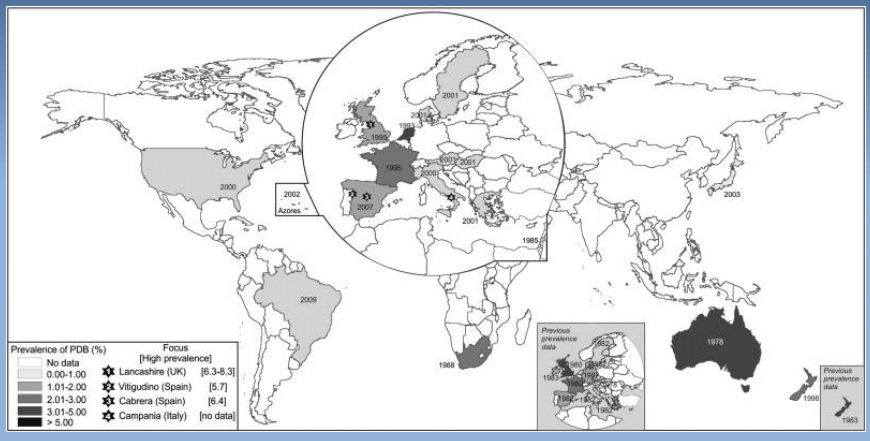

Corral-Gudino et al.: " Epidemiology of Paget's disease of bone: A systematic review and meta-analysis of secular changes", Bone Vol. 55, 2, 2013, pp. 347-352

Pagets sygdom

- Radiologisk billede:
  - Osteolytisk fase
  - Blandet lytisk og sklerotisk fase
  - Sklerotisk fase
- Fortykkede knogler og trabeculae
- Expansiv knogleforstørrelse
- Sklerosering
- Bueformet deformering af rørknogler
- Risiko for malign transformation (2%)

109

LITTERATUR

110

Litteratur

- Bernhard et al.:"Stress fracture of the pelvis and lower limbs including atypcal femoral fractures – a review". Insights Imaging (2015) 6:97-110.
- Bowden et al.:"Radiology of Eating Disorders", RadioGraphics (2013) 33:1171-93.
- Chang et al.: "Imaging Findings of Metabolic Bone Disease" RadioGraphics (2016) 36: 1871-1887.
- Golriz et al.: "Modern American scurvy—experience with vitamin C deficiency at a large children's hospital", Pediatr Radiol (2017) 47:214–220.
- Marshall et al.: "Imaging Features and Management of Stress Atypical and Pathologic Fractures", RadioGraphics (2018) 38:2173-2192.
- Resnick's Bone and Joint Imaging, Elsevier, 2025.
- Shore et al.: "Rickets: Part I" Pediatr Radiol (2013) 43:140-151.
- Shore et al.: "Rickets: Part II" Pediatr Radiol (2013) 43:152-172.

111

Links

- https://endocrinology.dk/
- https://www.danskknogleselskab.dk/

112