Osteonekroser
Osteochondroser

Michel Bach Hellfritzsch
Overlæge
Røntgen og skanning
Aarhus Universitetshospital

1

Osteonekrose

2

Michel Bach Hellfritzsch

2

Knoglers blodforsyning

3

Michel Bach Hellfritzsch

3

Knoglers blodforsyning: Skematisk

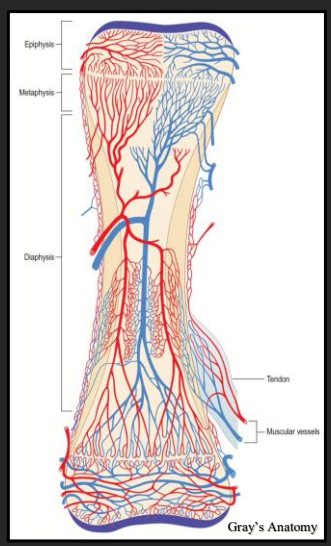

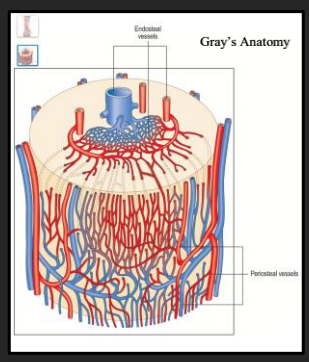

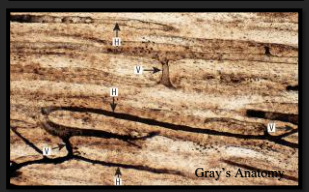



Michel Bach Hellfritzsch

4

Knoglers blodforsyning: Diafysen





Karrene vender samme vej – men hvordan?

5

Michel Bach Hellfritzsch

5

Knoglers blodforsyning: Diafysen



Tidligere sted for epifyselinien



Epifyse arret (hvor epifyselinien tidligere lå)

Diafysære karspor findes næsten altid med samme lokalisation, og de har retning væk fra knoglens hovedvækstretning

6

Michel Bach Hellfritzsch

6

Sagar et al.: "Avascular necrosis of the metacarpal head: a report of two cases and review of literature" Pediatr Radiol DOI 10.1007/s00247-010-1763-y

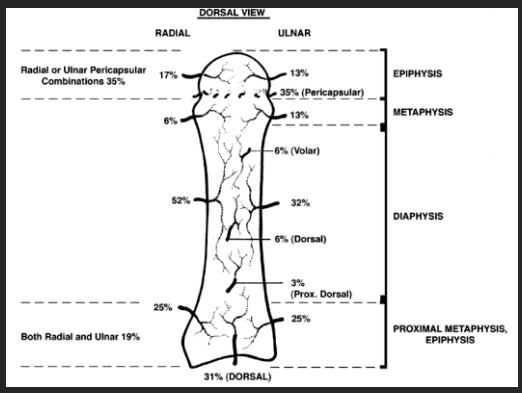

Visse steder stor variation i karforsyningen, her med metacarp som eksempel

7

Michel Bach Hellfritzsch

7

Knoglers blodforsyning: Epifysære kar hos 14-årig





8

Michel Bach Hellfritzsch

8

Knoglers blodforsyning: Patella hos 14-årig

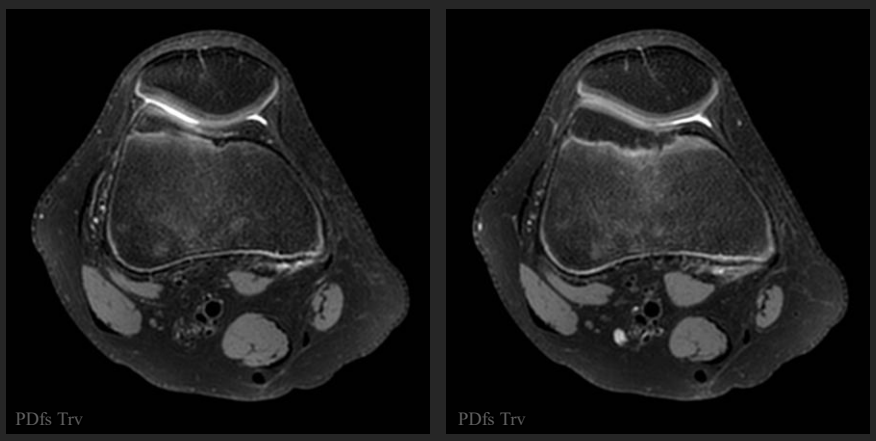

9

Michel Bach Hellfritzsch

9

Knoglers blodforsyning: Epifysære kar hos 14-årig

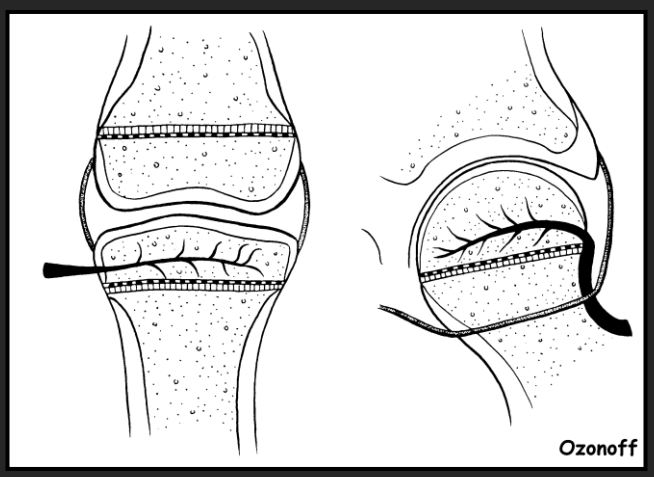

10

Michel Bach Hellfritzsch

10

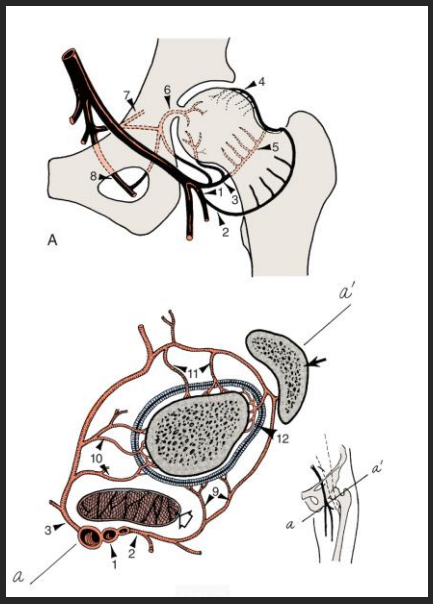

1. A. profunda femoris
2. A. circumflexa femoris lateralis*
3. A. circumflexa femoris medialis*
4. ”Superiore retinaculare arterier”
5. ”Inferiore retinaculare arterier”
6. R. acetabularis (a. circumflexa femoris medialis
7. A. glutea inferior
8. A. obturatoria
9. Anteriore ascenderende cervicale arterier (aca)
10. Mediale aca
11. Posteriore aca
12. Laterale aca

* Kan afgå fra a. femoralis

Resnick’s: Bone and Joint Imaging
A, After Graham J, Wood S: In Davidson JK [ed]. Aseptic Necrosis of Bone. New York: American Elsevier; 1976:101. B, After Chung SM. The arterial supply of the developing proximal end of the human femur. J Bone Joint Surg Am. 1976;58[7]:961-970.

11

Knoglers blodforsyning: Epifyserne hos spædbørn?

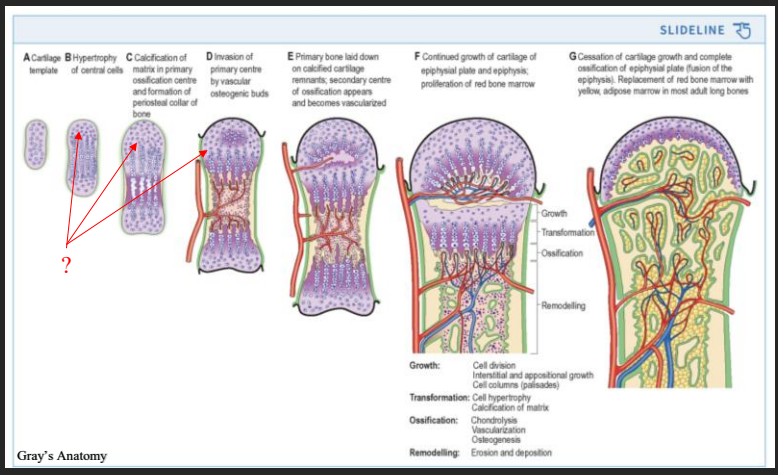

12

Cartilage canals



Fig. 8 Specimen angiogram demonstrates the horizontally oriented PS branch (black arrow) and diagonally oriented PI branch (white arrow) of the MCA (reproduced with permission of the estate of Professor Trueta)

D. K. Yousefzadeh & K. Doerger & C. Sullivan:
Pediatr Radiol (DOI 10.1007/s00247-007-0655-2): The blood supply of early, late, and nonossifying cartilage: preliminary gray-scale and Doppler assessment and their implications

J. Trueta:
J Bone Joint Surg Br 1957 39-B: 358-394
The normal vascular anatomy of the human femoral head.

Ultralydskanning af spædbarn obs. DDH

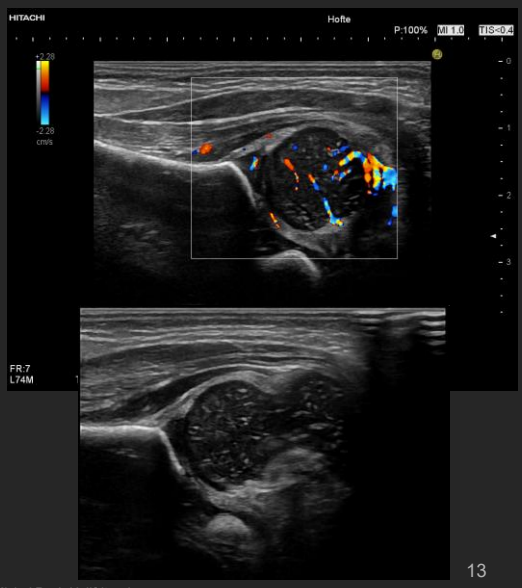

13

Michel Bach Hellfritzsch

13

Osteonekrose Terminologi

14

Michel Bach Hellfritzsch

14

- Osteonekrose (Iskæmisk / avaskulær (AVN) nekrose)
  - Epifyse eller subartikulært:
  - Symptomgivende
- Knogleinfarkt:
  - Meta- eller diafysen
  - Oftest asymptomatisk
  - Differentialdiagnostisk betydning

Iskæmisk knoglesygdom



Michel Bach Hellfritzsch

15

Anoxisk celledød

- Haemopoietisk væv: 6 til 12 timer.
- Knogleceller: (Osteocytter, osteoclaster og osteoblaster) 12 til 48 timer.
- Fedtceller i knogle-marven: 2 til 5 døgn.
- Følsomheden for iskæmi varierer på samme måde.



Michel Bach Hellfritzsch

16

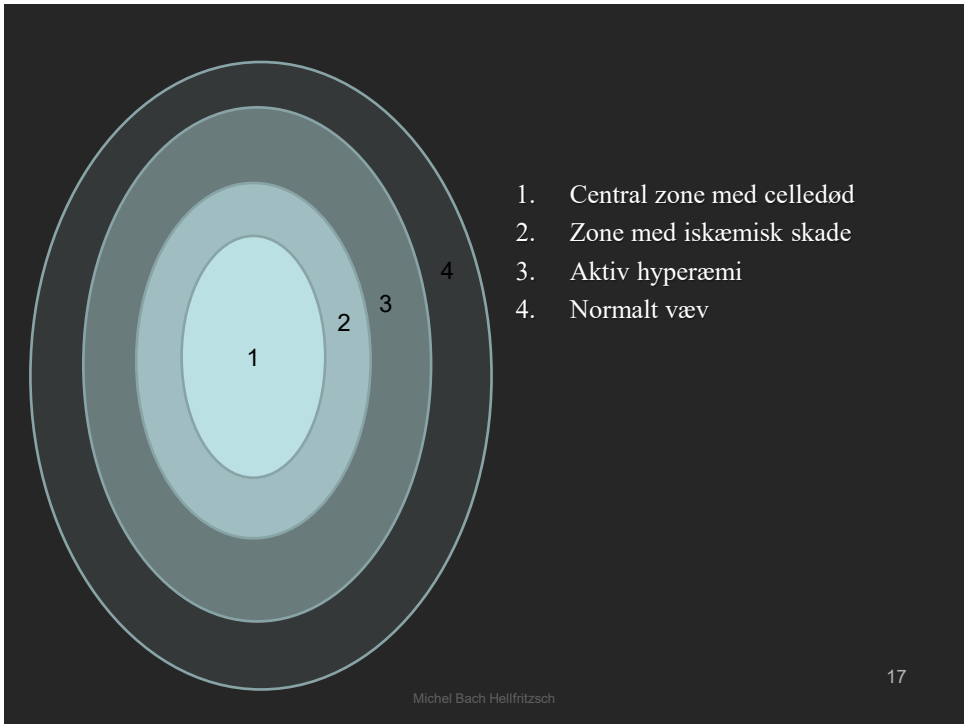
1
2
3
4
1. Central zone med celledød
2. Zone med iskæmisk skade
3. Aktiv hyperæmi
4. Normalt væv
Michel Bach Hellfritzsch
17

17


Osteonekrose
Makro
A
Rtg.
B
MR T1
C
D
1
2
3
Pope et al. "Musculoskeletal Imaging", Elsevier 2015
Michel Bach Hellfritzsch
18

18

Osteonekrose: Caput femoris

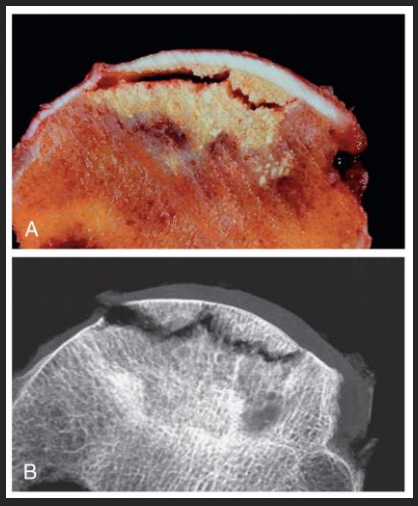

Pope et al. "Musculoskeletal Imaging", Elsevier 2015

19

Michel Bach Hellfritzsch

19

Osteochondritis (osteochondrosis) dissicans

20

Michel Bach Hellfritzsch

20

Osteochondritis (osteochondrosis) dissicans

Patogenesen hos dyr

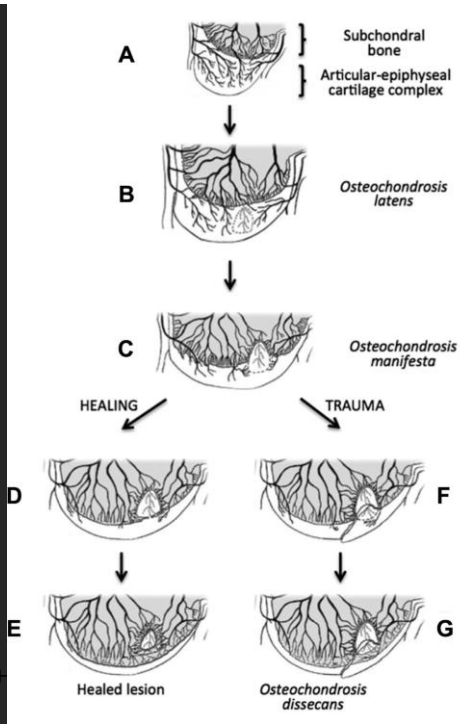

Chau et al.: "Osteochondritis Dissecans: Current Understanding of Epidemiology, Etiology, Management, and Outcomes", J Bone Joint Surg Am. 2021 June 16; 103(12): 1132–1151

Michel Bach H

21

Osteochondritis (osteochondrosis) dissicans

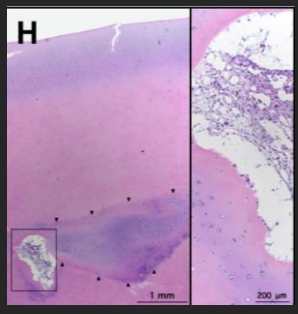

"Osteochondrosis latens"
Forstørrelse: Brusk kanal med degenererede kar

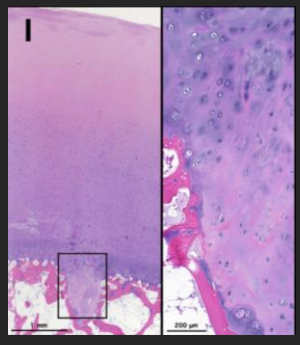

"Osteochondrosis manifesta"

"Osteochondrosis manifesta" under heling
Nekrotisk brusk omgivet af knogle.
Pil: degereret brusk kanal

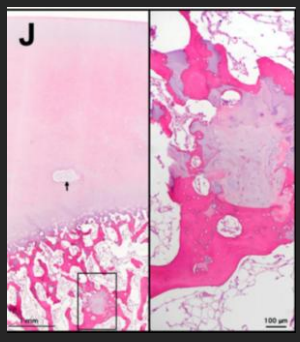

Chau et al.: "Osteochondritis Dissecans: Current Understanding of Epidemiology, Etiology, Management, and Outcomes", J Bone Joint Surg Am. 2021 June 16; 103(12): 1132–1151

Michel Bach Hellfritzsch 22

22

Radiologisk udseende: Infarkt

23

Knogleinfarkt





24

Michel Bach Hellfritzsch

24

Knogleinfarkt

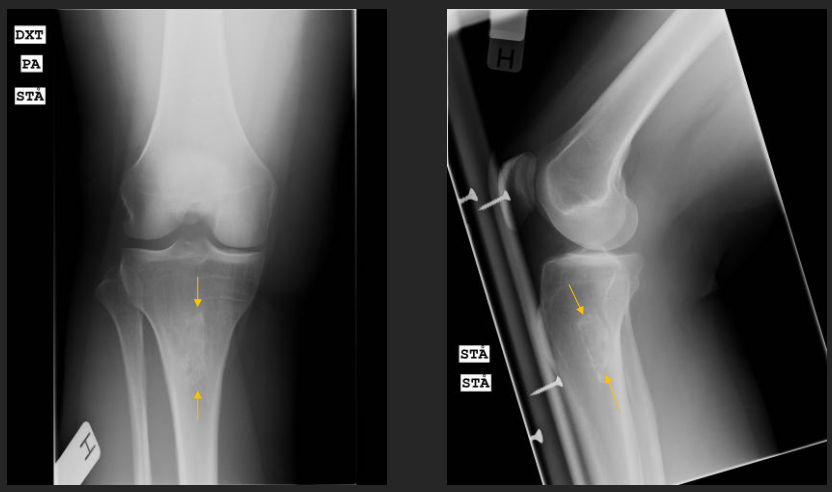

25

Michel Bach Hellfritzsch

25

Knogleinfarkt

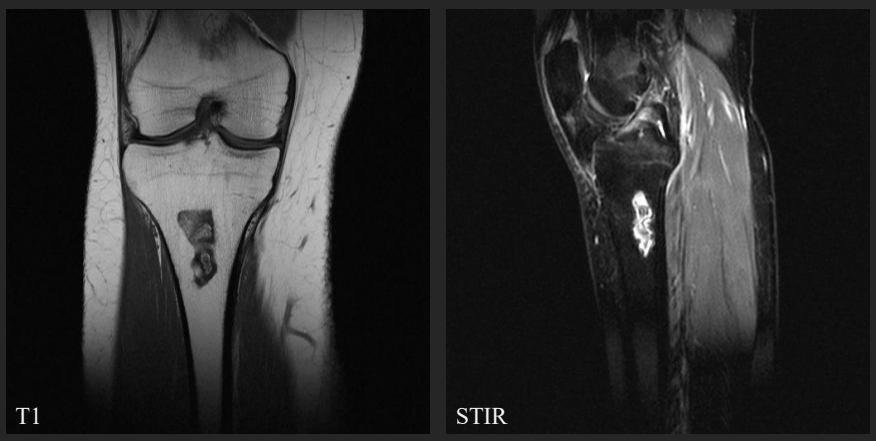

26

Michel Bach Hellfritzsch

26

Differentialdiagnose: Enchondrom





27

Michel Bach Hellfritzsch

27

Radiologisk udseende: Osteonekrose/AVN

28

Osteonekrose i caput femoris

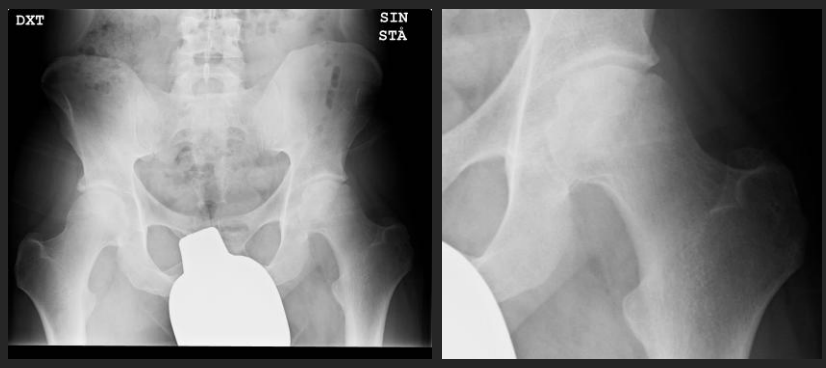

29

Michel Bach Hellfritzsch

29

Osteonekrose i caput femoris

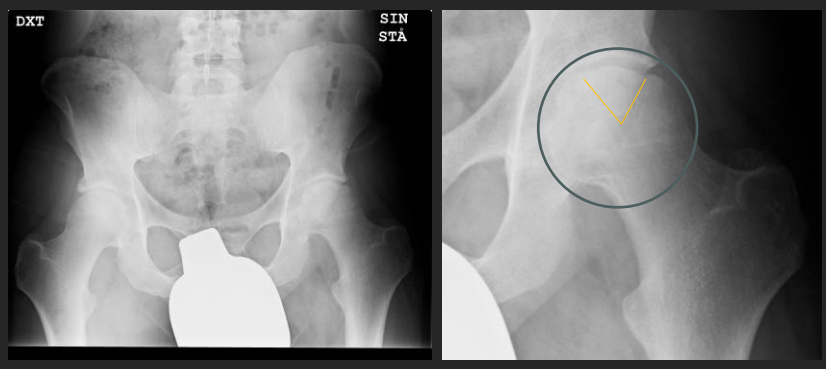

Michel Bach Hellfritzsch

30

30

Osteonekrose i caput femoris: MR fund hos 59-årig mand

31

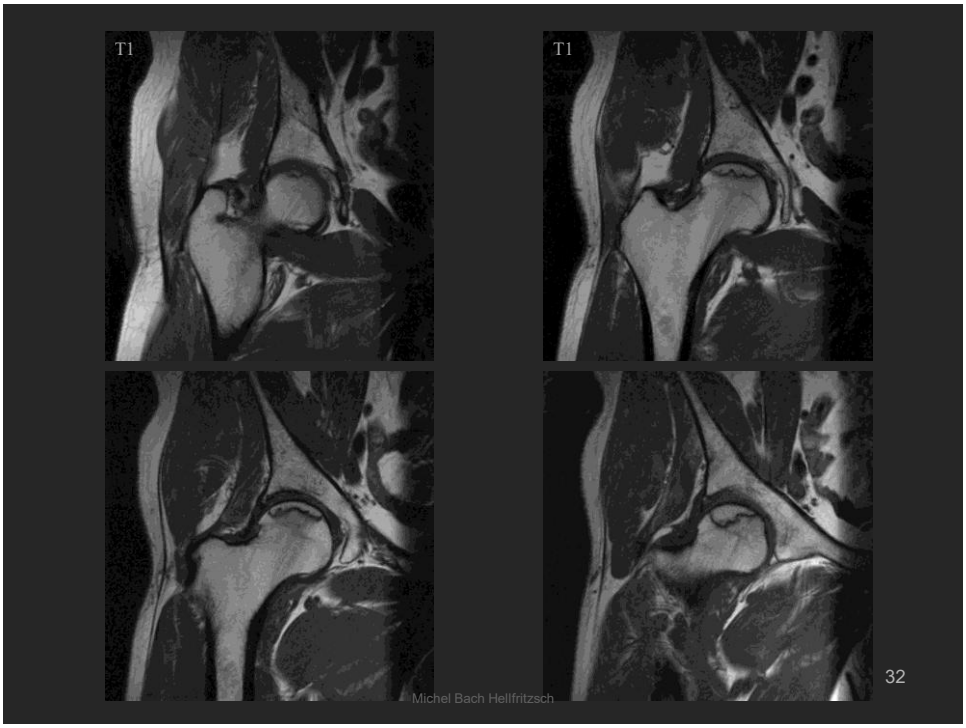

32



33

Case:
69-årig mand med hoftesmerter

34



35

5 måneder senere: Tiltagende og meget kraftige smerter

36


DXT
Ligge
SIN
Rtg. 5 måneder senere

37

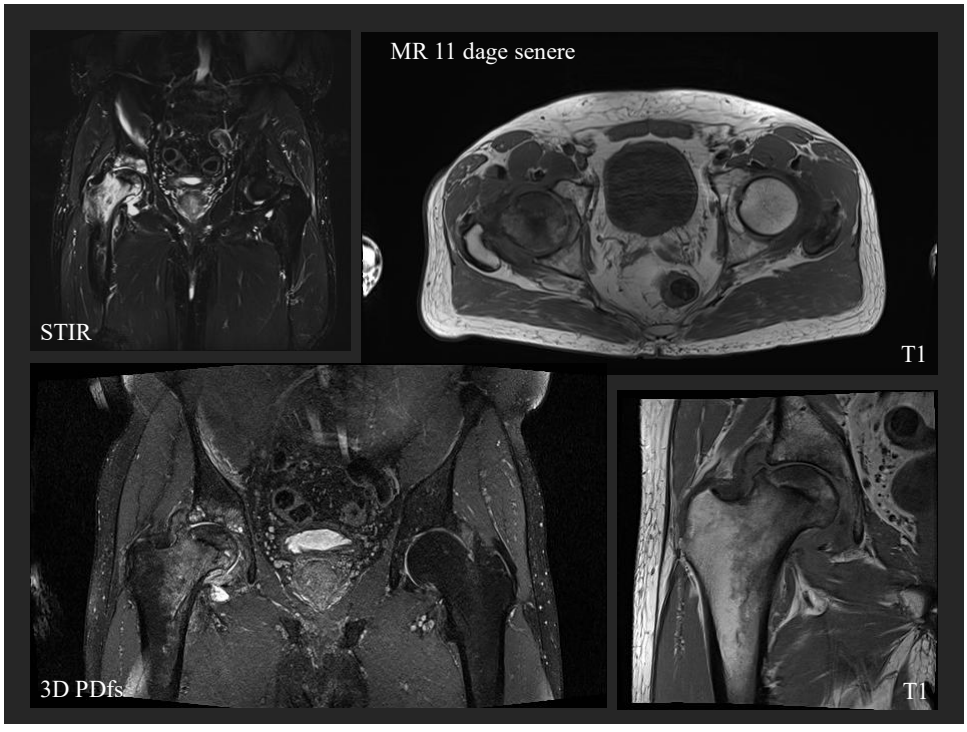
MR 11 dage senere
STIR
T1
3D PDfs
T1

38

Mand sidst i 50'erne, LTX

Senstadie af ostenekrose dx og
tidligere stadie sin (asynkron)

39

Bilateral osteonekrose, asynkron, hos LTX pt.

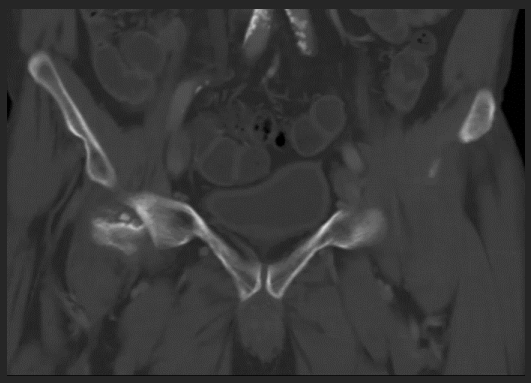

40

Michel Bach Hellfritzsch

40

Osteonekrose
Årsag og lokalisation

41

Årsager til osteonekroser

- Primær (Idiopatisk) osteonekrose
- Sekundær osteonekrose:
  - Traumer (Fraktur eller luksation)
  - Steroidpåvirkning
  - Alkoholisme
  - Strålebehandling
  - Vaskulit
  - Nyretransplantation
  - Pancreatit
  - Urinsyregigt
  - Synovit med øget intra-artikulært tryk (Infektion, haemofili)
  - Dysbarisk tilstande (Caisson disease)
  - Gaucher's sygdom
  - Seglcelle anæmi

42

Michel Bach Hellfritzsch

42

Osteonekrose: Steroidinduceret

Kortikosteroid

- Fedtemboli
- Osteoporose med mikrofrakturer
- Marvfedtceller bliver større – kompartmentsyndrom (ses også hos akoholikere)



Yngre kvinde, ALL.
Behandlet med steroid.

Michel Bach Hellfritzsch

43

43

Osteonekrose: Steroidinduceret (kvinde i 30'erne behandlet for ALL)



Primær Rtg.

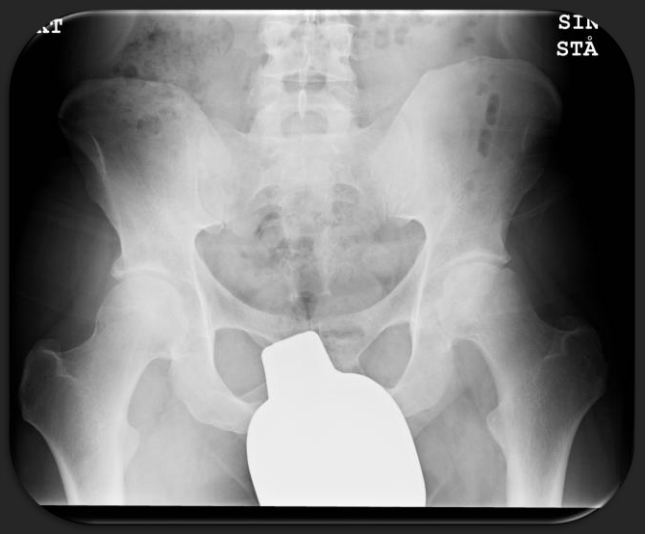

2 mdr. senere

Michel Bach Hellfritzsch

44

44

Ung kvinde tidligere behandlet for leukæmi

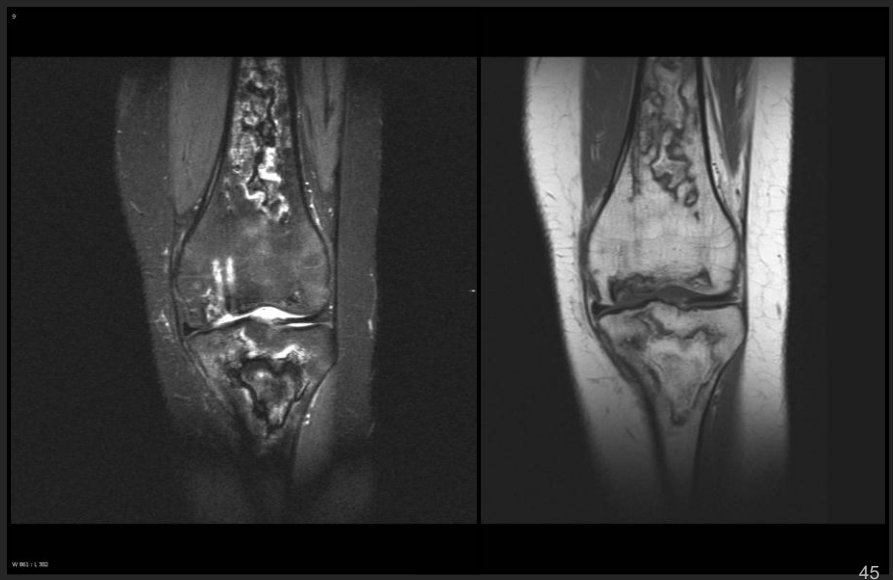

45

Michel Bach Hellfritzsch

45

Ung kvinde tidligere behandlet for leukæmi



17-01-06

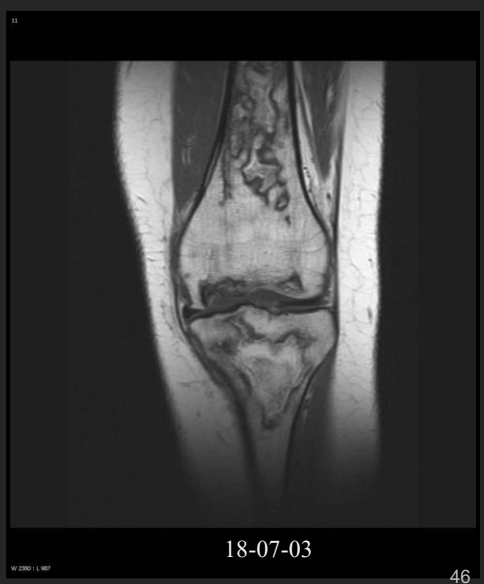

18-07-03

46

Michel Bach Hellfritzsch

46

Osteonekrose: Stråleskade

- Ukendt mekanisme, formentlig påvirkning af osteoblaster og vaskulær skade



76-årig kvinde, strålebehandlet for c. mammae (MR 3 mdr senere end røntgen)

Michel Bach Hellfritzsch

47

47

Osteonekrose: Posttraumatisk

Normal reaktion på immobilisering



Post OP

Kontrol efter ½ år

Michel Bach Hellfritzsch

48

48

Osteonekrose: Posttraumatisk

Normal reaktion på immobilisering

”Hawkins line” = Normal vaskularisering

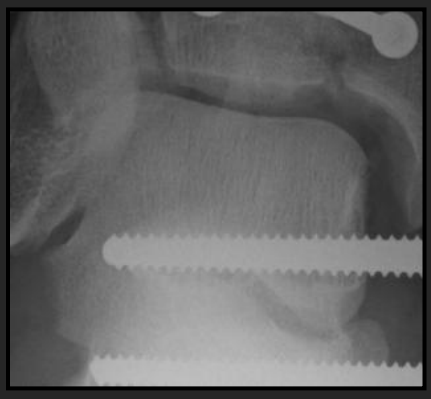

Post OP

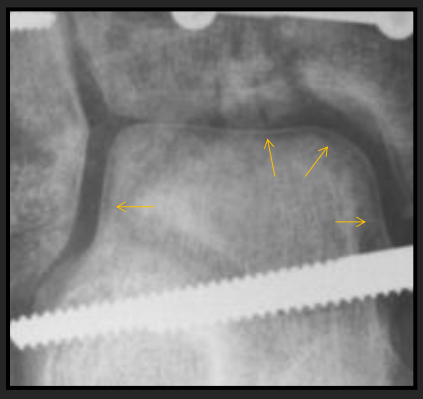

Kontrol efter ½ år

49

Michel Bach Hellfritzsch

49

Osteonekrose: Posttraumatisk





50

Michel Bach Hellfritzsch

50

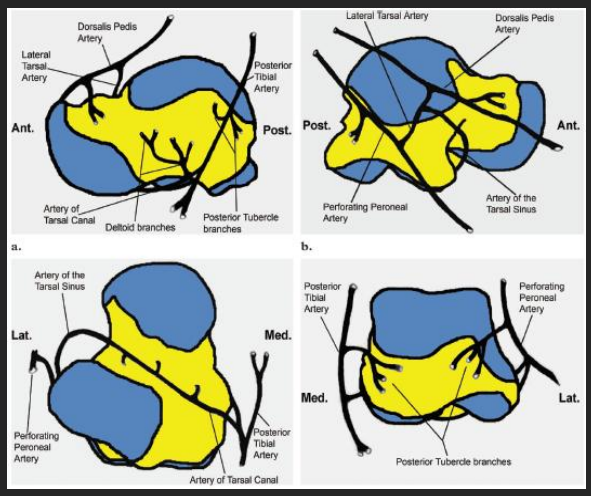

Pearce et al. "Avascular Necrosis of the Talus: A Pictorial Essay", RadioGraphics 2005; 25:399–410

51

Michel Bach Hellfritzsch

51

CT skanning af håndrod



Forandringer?

52

Michel Bach Hellfritzsch

52

CT skanning af håndrod

Os scaphoideum forsynes af en palmar og dorsal gren som afgår fra a. radialis i tabatiéren.

I aktuelle tilfælde osteonekrose opstået efter fraktur

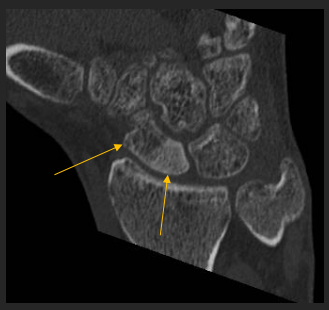

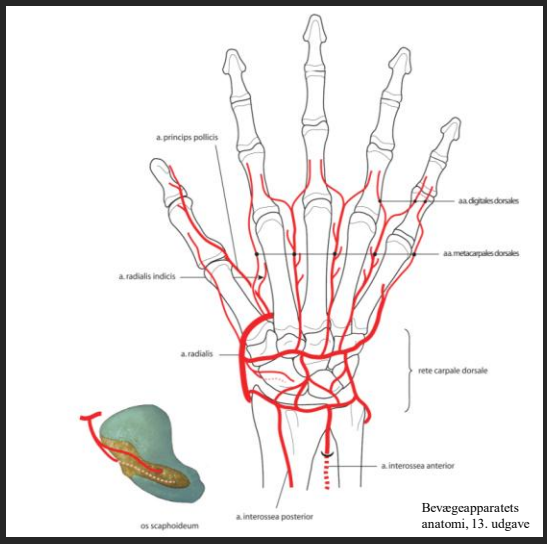

Bevægeapparatets anatomi, 13. udgave

53

Michel Bach Hellfritzsch

53

Osteonekrose
Stadier

54

Radiologisk stadieinddeling: Ficat and Arlet (Rtg.)

Table 1 Ficat and Arlet four-stage radiological classification of osteonecrosis of the femoral head

Type of necrosis	Stages	Joint line	Femoral head contour	Trabeculae
Simple	I	Normal	Normal	Normal or very slight osteoporosis
	II	Normal	Normal	Osteoporosis/mixed sclerosis/porosis
Complicated by collapse	III	Normal	Flattened, subchondral infraction, collapse	Sequestrum formation
	IV	Narrowed	Collapsed	Destruction of superior pole

Lee et al.: How do radiologists evaluate osteonecrosis? Skeletal Radiol (2014) 43:607–614



55

Michel Bach Hellfritzsch

55

Radiologisk stadieinddeling: University of Pennesylvania

Table 2 University of Pennsylvania Classification of osteonecrosis

STAGE	CRITERIA
0	**Normal or nondiagnostic radiograph, bone scan, and MRI**
I	**Normal radiograph; Abnormal bone scan and/or MRI** A – Mild (<15% of head affected) B – Moderate (15% to 30%) C – Severe (> 30%)
II	**Lucent and sclerotic changes in femoral head** A – Mild (< 15%) B – Moderate (15% to 30%) C – Severe (> 30%)
III	**Subchondral collapse (crescent sign) without flattening** A – Mild (<15% of articular surface) B – Moderate (15% to 30%) C – Severe (>30%)
IV	**Flattening of femoral head** A – Mild (<15% of surface and <2 mm depression) B – Moderate (15% to 30% of surface or 2 to 4 mm depression) C – Severe (>30% of surface or >4 mm depression)
V	**Joint narrowing and/or acetabular changes** A – Mild B – Moderate C – Severe } Average of femoral head involvement as determined in Stage IV, and estimated acetabular involvement
VI	**Advanced degenerative changes**

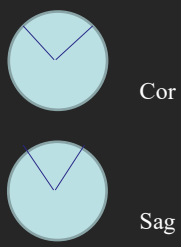

Lee et al.: How do radiologists evaluate osteonecrosis? Skeletal Radiol (2014) 43:607–614

56

Michel Bach Hellfritzsch

56

Radiologisk stadieinddeling: ARCO

NIJMEGEN PROTOCOL: ARCO INTERNATIONAL CLASSIFICATION OF OSTEONECROSIS 2002

STAGE	0	1	2	Early 3	Late 3	4
FINDINGS	All present techniques normal or non-diagnostic	X-ray and CT are normal at least ONE of the below mentioned is positive	NO CRESCENT SIGN! X-RAY ABNORMAL: sclerosis, osteolysis, focal porosis	CRESCENT SIGN! on the X-ray and/or flattening of articular surface of femoral head. NO COLLAPSE	COLLAPSE! on the X-ray and/or flattening of articular surface of femoral head.	OSTEOARTHRITIS' joint space narrowing, acetabular changes, joint destruction
TECHNIQUES	X-ray, CT Scintigraph MRI	Scintigraph MRI *QUANTITATE on MRI	X-ray, CT Scintigraph MRI *QUANTITATE MRI & X-ray	X-ray, CT ONLY * QUANTITATE on X-ray	X-ray, CT ONLY * QUANTITATE on X-ray	X-Ray ONLY
SUBCLASS-IFICATION	NO	LOCATION medial central lateral 				NO
QUANTITATION	NO	QUANTITATION % Area Involvement minimal A < 15% msxlcute B > 15% – 30% extensive C > 30% Length of Crescent A < 15% B >15% – 30% C > 30% % Surface Collapse & Dome Depression 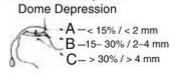				NO

57

57

The 2019 revised ARCO staging for osteonecrosis of the femoral head.

ARCO = Association Research Circulation Osseous, MRI = magnetic resonance imaging, CT = computed tomography.

ARCO stage	Image findings
I	X-ray: normal
	MRI: low-signal band on T1-weighted MRI
II	X-ray: abnormal
	MRI: abnormal
III	Subchondral fracture on X-ray or CT
IIIA (early)	Femoral head depression ≤ 2 mm
IIIB (late)	Femoral head depression > 2 mm
IV	X-ray: osteoarthritis

Hines et al: "Osteonecrosis of the Femoral Head: an Updated Review of ARCO on Pathogenesis, Staging and Treatment" J Korean Med Sci. 2021, 28;36(24):e177

58

Behandling af osteonekrose

1. Konservativ, dekompression
2. Dekompression, osteotomi eller knoglegraft
3. Knoglegraft, alloplastik
4. Alloplastik

Michel Bach Hellfritzsch

Osteonekrose: Differentialdiagnoser

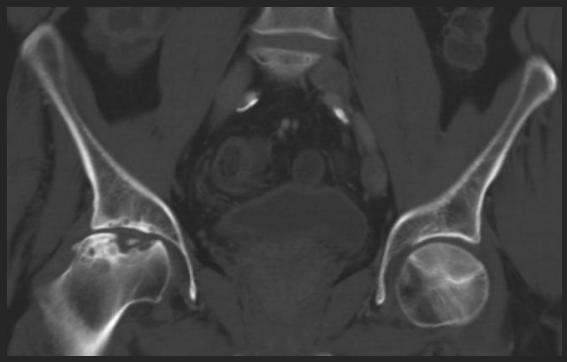



Anden person med artrose

Transient bone marrow edema syndrome (transient osteoporosis) - MR
Subchondral insufficiens fraktur
Neoplasi (Clear cell chondrosarkom, Chondroblastom)

Choi, 2015

Michel Bach Hellfritzsch

Osteonekrose: Billeddiagnostik

- Første valg er konventionel røntgen (ofte med indikationen smerter f.eks. i hoften).
- Ved normal undersøgelse og behov for yderligere udredning: MR skanning
- Forslag til sekvenser: Bækken Cor STIR og Trv T1 (screening af hele bækkenet for anden genese), samt relevante hofte suppl. skrå Trv STIR og skrå Cor T1.
- Der findes forskellige klassifikationssystemer, der bør vælges/benyttes i samarbejde med behandlende afdeling.
- Ved (diafysær) knogleinfarkt vil røntgenundersøgelse oftest give diagnosen.
- Mulighed for nuklearmedicinske undersøgelser.

61

Michel Bach Hellfritzsch

61

Osteochondroser

62

Michel Bach Hellfritzsch

62

Osteochondroser

- Heterogen gruppe af sygdomme, sædvanligvis karakteriseret ved:
  - Fragmentering og sklerosering af epi- og apofyser kerner i det immature skelet på grund af repetitive mikrotarumer og/eller iskæmi.
  - Radiologisk billede (nekrose, revaskularisering og reparation):
    - Fragmentering
    - Kollaps
    - Sklerose
    - Reossifikation

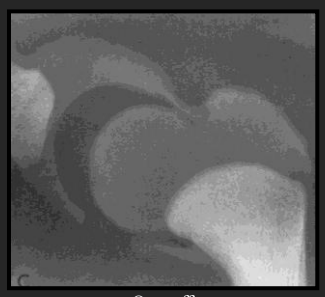

Ozonoff

63

Michel Bach Hellfritzsch

63

Osteochondroser

- Primær eller sekundær osteonekrose
- Tilstande relateret til traumer eller stress, uden osteonekrose
- Normalvariation i ossifikation

64

Michel Bach Hellfritzsch

64

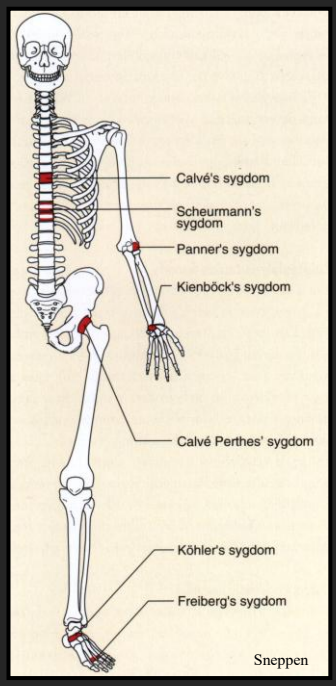

Lokalisation af hyppige osteochondroser

Michel Bach Hellfritzsch

65

65

Osteochondroser efter lokalisation

- Mb. Scheuermann (columna thoracalis)

- Roca disease (angulus inferior scapulae)
- Mb. Panner (capitulum humeri)
- Mb. Kienböeck (os lunatum)
- Mb. Mauclaire ell. Dieterich (Caput MC 3/2/4)

- (Buchman disease (Crista iliaca)) ?
- Pierson disease (Symphysis pubica) ?
- Van Neck-Oldenberg disease (Synchondrosen mellem ramus ossis ischii og ramus inferior ossis pubis)
- Valtancoli eller Kremser's disease (Tuber ischiadicum apofysen)
- Mb. Calvé-Legg-Perthes (Caput femoris)
- Mb. Blount (Proximale tibiaepifyse medialt)
- Mb. Sever (Calcaneus apofysen)
- Mb. Köhler I (Os naviculare)
- Mb. Köhler II ell. Mb. Freiberg (Caput MT 2/3/4/5)
- Iselin disease (MT5 apofyse)

Michel Bach Hellfritzsch

66

66

Osteochondroser

- Primær eller sekundær osteonekrose: Mb. Calvé-Legg-Perthes, Mb. Freiberg, Mb. Panner, Mb. Kienböck

67

Osteochondroser

- Tilstande relateret til traumer eller stress, uden osteonekrose: Mb. Osgood-Schlatter, Mb. Blount, Mb. Scheuermann

68

Osteochondroser

- Normalvariation i ossifikation: Mb. Sever?, Mb. Köhler (I)?

69

Mb. Scheuermann

70

Mb. Scheuermann

- Ostochondrose i thorakale hvivler
- Sygdomsdebut 13-17 år
- Hyppigst hos drenge
- Ses hos 50% af søskende

- Klinik: Asymptomatisk hos nogle, smerter og ubehag hos andre. Kyfoskoliose i varierende grad.
- Diagnostik: Røntgen.
- Prognose: Varierende

71

Michel Bach Hellfritzsch

71

Mb. Scheuermann

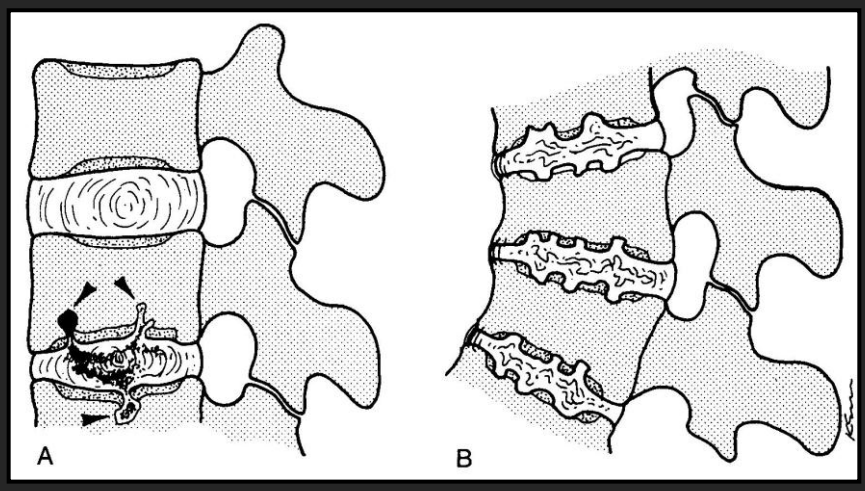

Resnick og Kransdorf: Bone and Joint Imaging

72

Michel Bach Hellfritzsch

72

Mb. Scheuermann

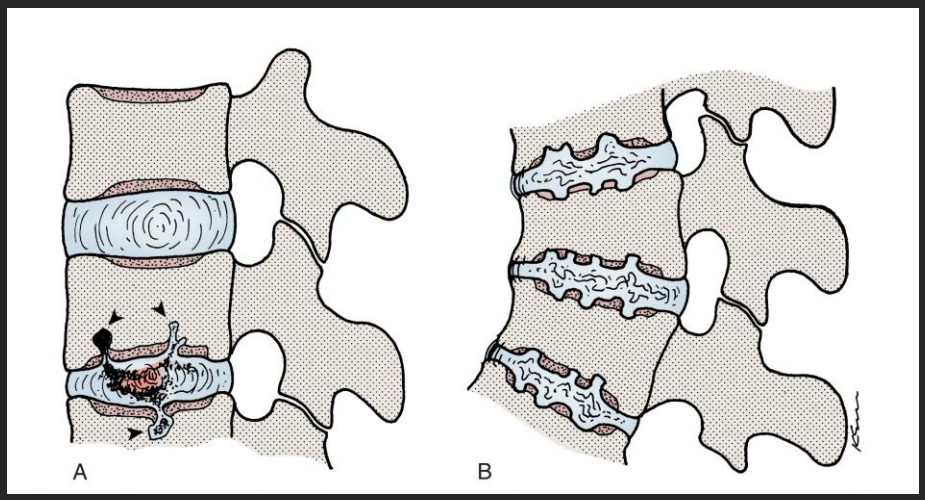

Resnick's: Bone and Joint Imaging

73

Michel Bach Hellfritzsch

73

Mb. Scheuermann

- "Kileform (mere end 5 gr.) af tre nabohvivler"
- Reduceret hvirvellegeme højde
- Ant. hjørneforandringer (95%)
- Schmorlske impressioner (50%)
- Uregelmæssige endeplader
- Reduceret discushøjde

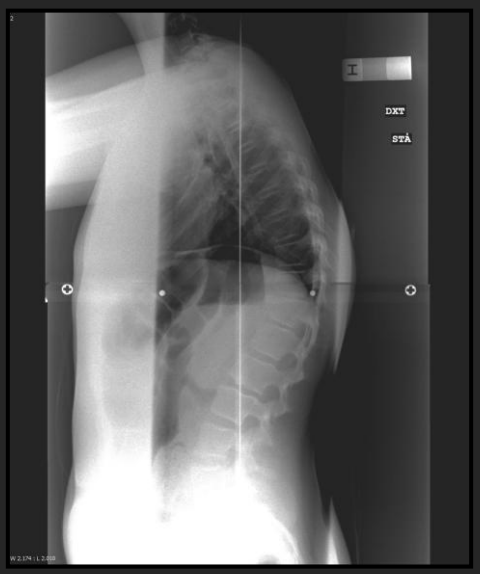

74

Michel Bach Hellfritzsch

74

Mb. Scheuermann

- ”Kileform (mere end 5 gr.) af tre nabohvivler”
- Ant. hjørneforandringer (95%)
- Schmorlske impressioner (50%)
- Reduceret hvirvellegeme højde
- Reduceret discus højde



75

Michel Bach Hellfritzsch

75

Mb. Scheuermann

- ”Kileform (mere end 5 gr.) af tre nabohvivler”
- Ant. hjørneforandringer (95%)
- Schmorlske impressioner (50%)
- Reduceret hvirvellegeme højde



76

Michel Bach Hellfritzsch

76

Mb. Scheuermann

Hyperkyfose

- Ved vinkler over 70 grader kan forventes progression efter vækstophør
- Rygbelastende arbejde undgås (Torakolumbal og lumbal)
- Evt. dese (Mere end 75-80 grader)

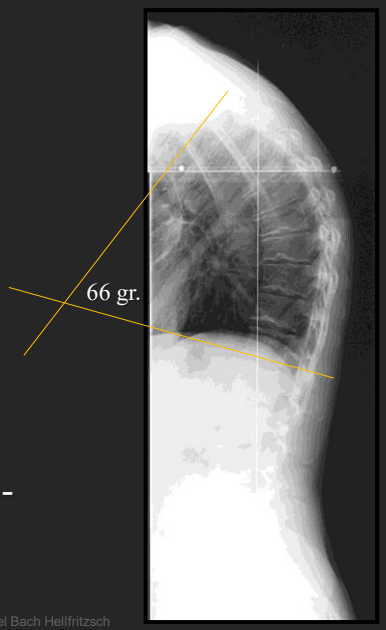

Michel Bach Hellfritzsch

77

77

Mb. Panner

78

Mb. Panner

- Ostochondrose i capitulum humeri
- Sygdomsdebut 5-10 år
- Næsten kun hos drenge.
- Klinik: Smerter og nedsat bevægelighed, især ekstension.
- Diagnostik: Røntgen
- Prognose: Oftest god i modsætning til OCD.

79

Michel Bach Hellfritzsch

79

Mb. Panner, dreng 9 år

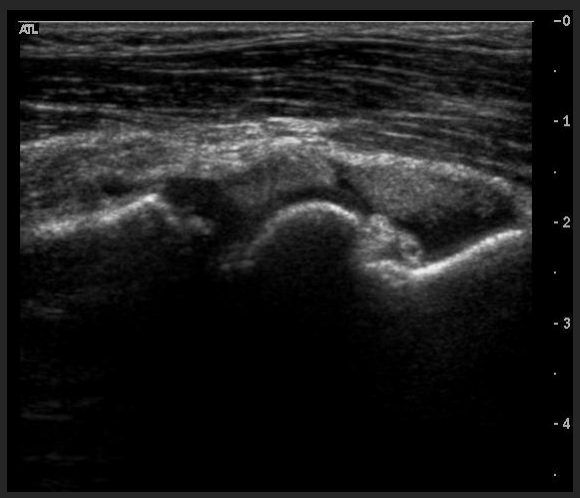

80

Michel Bach Hellfritzsch

80

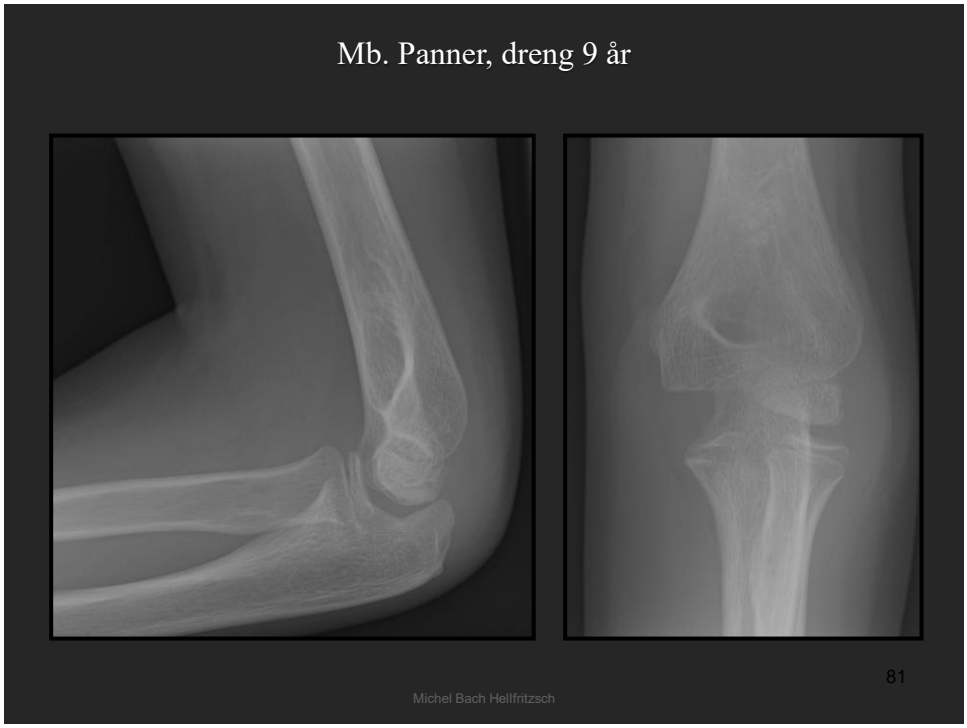
Mb. Panner, dreng 9 år
81
Michel Bach Hellfritzsch

81

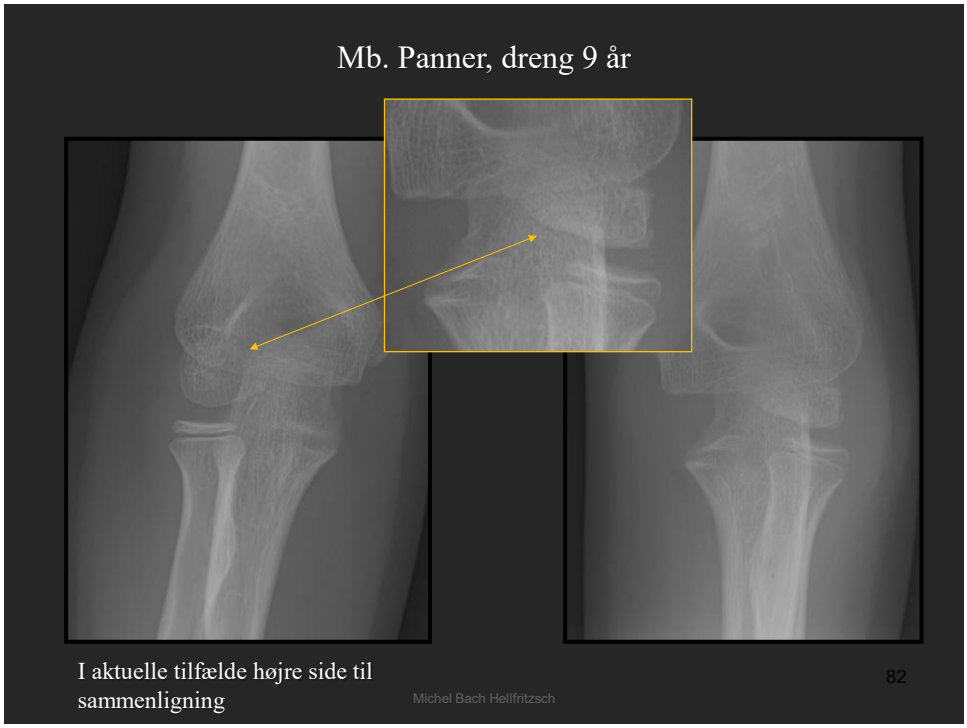
Mb. Panner, dreng 9 år
I aktuelle tilfælde højre side til sammenligning
82
Michel Bach Hellfritzsch

82

Mb. Kienböck

83

Mb. Kienböck

- Lunatum osteonekrose.
- 20 – 40-årige.
- Smerter, hævelse og nedsat funktion.
- Initialt lineær eller kompressionsfraktur.
- Øget densitet, ændret facon.
- Fragmentering
- Risikofaktor: Ulna-minus (75%)

84

Michel Bach Hellfritzsch

84

Stadium	Rtg.
I	Normal
II	Sklerose
III	Lunatum kollaps
IV	Carpal instabilitet
Lichtman efter Stein-Wexler	

85

Michel Bach Hellfritzsch

85

Stadium	Rtg.	MR.
I	Vanligvis normal, evt. radiolucide eller sklerose områder i knoglen	Ændret signal (T1 nedsat, T2 øget) i mere end 50% af knoglen
II	Normal kontur, øget densitet	Ændret signal i op til 100%, cresent sign
IIIA	Kollaps af lunatum	Som i II med fragmentering
IIIB	IIIA+scapholunær og triquetrolunat sublux.	IIIA+scapholunær og triquetrolunat sublux.
IV	IIIB+ carpal artrose	IIIB+synovit
Bohndorf et al. 2001. "Musculoskeletal imaging".		

86

Michel Bach Hellfritzsch

86





Michel Bach Hellfritzsch 87

87

MR (6 mdr efter debut)





T1 PDfs

Michel Bach Hellfritzsch 88

88

MR+K (7 mdr. efter debut)



T1 mDixon + K

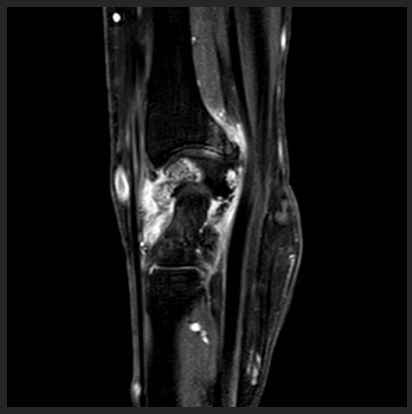

T1 mDixon + K

Michel Bach Hellfritzsch

89

89

Case: Knap 10-årig dreng med bensmerter. Forandringer?



Michel Bach Hellfritzsch

90

90

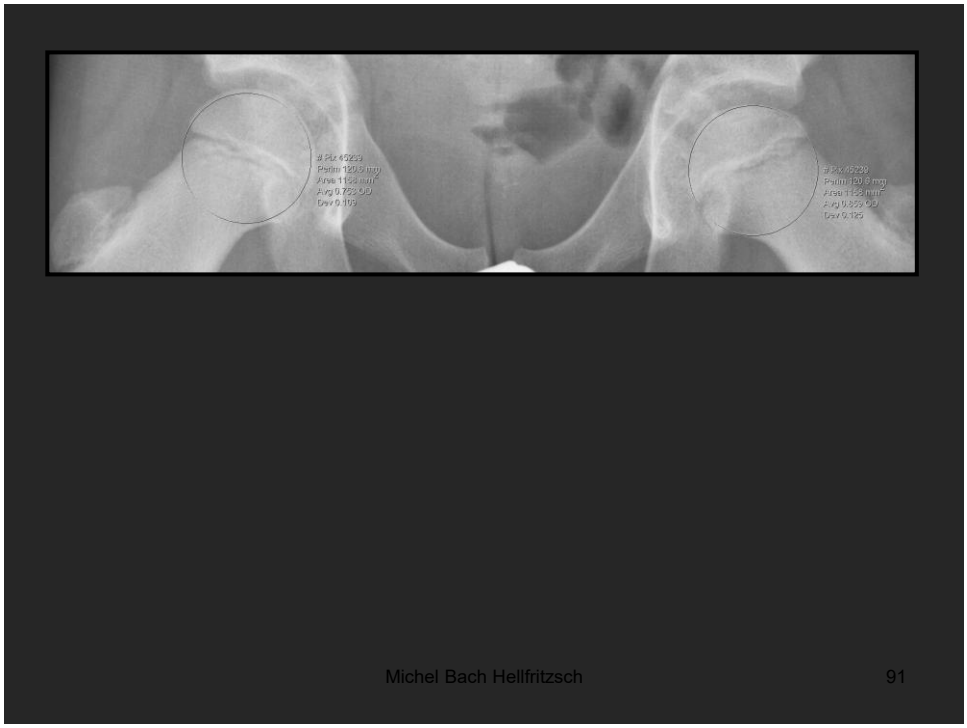

91



92

Mb. Calvé-Legg-Perthes

Se evt. noter på www.radiology.dk

93

Mb. Calvé-Legg-Perthes

- Idiopatisk avaskulær nekrose af caput femoris
- Sygdomsdebut 3-11 år, hyppigst 4-8 år
- Hyppigst hos drenge: ♂:♀ 4:1.
- Dobbeltsidig hos 15% (Tidsforskudt).
- Oftest synovit ved debut.
- Symptomer: Hofte- og eller knæsmerter.
- Prognose:
  - Børn under 7 år og Herring A eller B god.
  - Dårligere for større børn med Herring B og C

94

Michel Bach Hellfritzsch

94

Mb. Calvé-Legg-Perthes

- Diagnostik: Røntgen og evt. MR (evt. MR med kontrast mhp. Vaskularisering), (*UL – som bifund!*)
- Herrings klassifikation:
  - Type A med intakt lateral søjle
  - Type B med mere end 50% højde
  - Type C med mindre end 50% højde

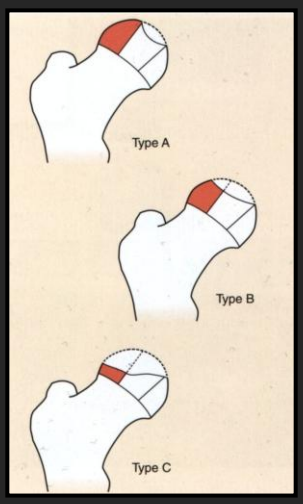

95

Michel Bach Hellfritzsch

95

Mb. Calvé-Legg-Perthes, dreng 4½ år gammel.

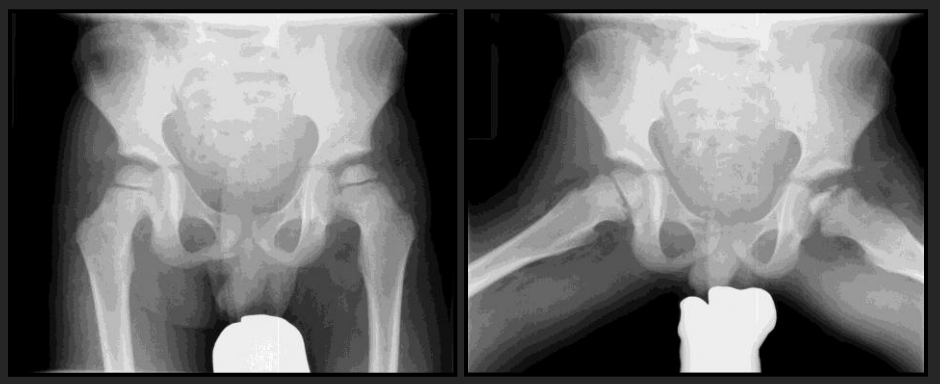

96

Michel Bach Hellfritzsch

96

Mb. Calvé-Legg-Perthes, dreng 4½ år gammel.



97

Michel Bach Hellfritzsch

97

Mb. Calvé-Legg-Perthes, dreng 4½ år gammel.



98

Michel Bach Hellfritzsch

98


Mb. Calvé-Legg-Perthes, dreng 4½ år gammel.
Michel Bach Hellfritzsch

99


Mb. Calvé-Legg-Perthes, dreng initialt 5½ år
21.07.00
23.10.00
26.01.01
18.05.01
Michel Bach Hellfritzsch
100

100

Mb. Calvé-Legg-Perthes, dreng initialt 5½ år



Michel Bach Hellfritzsch

101

101

Mb. Calvé-Legg-Perthes, dreng 5 år gammel: MR+K/subtr.

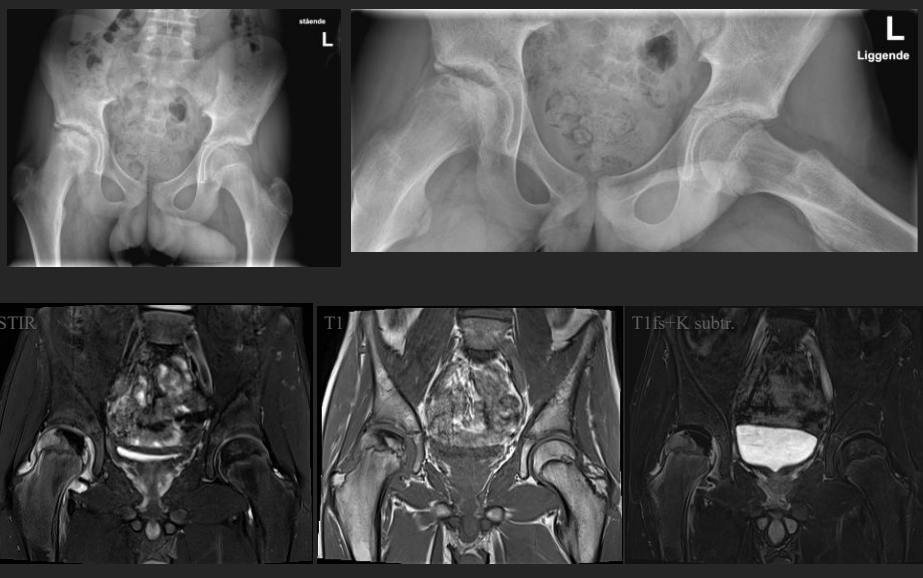

102

Michel Bach Hellfritzsch

102

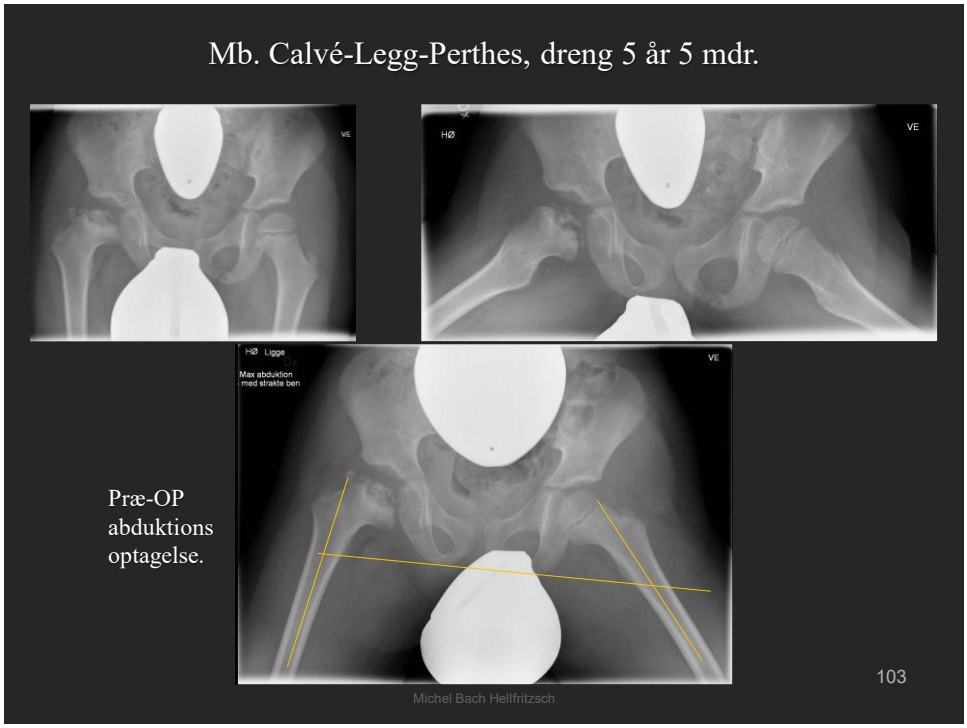
Mb. Calvé-Legg-Perthes, dreng 5 år 5 mdr.
VE
HØ
VE
HØ Ligge
Max abduktion med strakte ben
VE
Præ-OP abduktions optagelse.
103
Michel Bach Hellfritzsch

103


Knap 10-årig dreng, kontrolforløb pga. mb Calvé-Legg-Perthes
A
104
Michel Bach Hellfritzsch

104

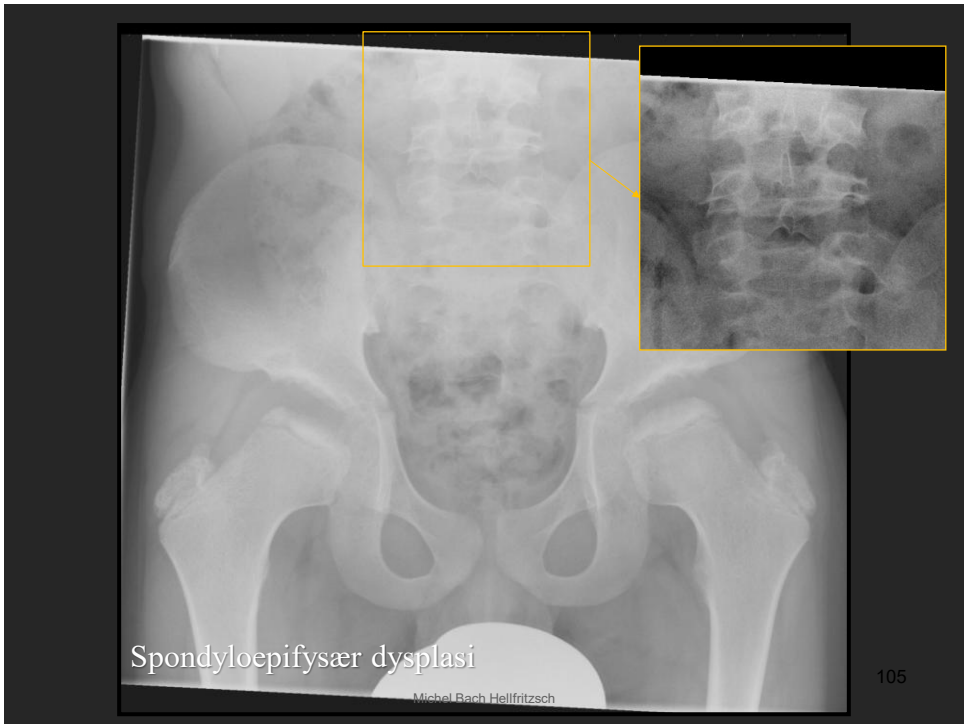

105

Van Neck Oldenberg

Michel Bach Hellfritzsch 106

106

4-årig pige med hofte/bensmerter





107

MR to uger senere



STIR



T1

108

MR to uger senere



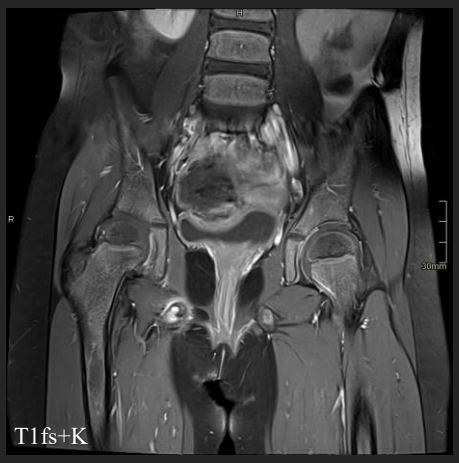

Michel Bach Hellfritzsch 109

109

Mb. Osgood-Schlatter



110

Mb. Osgood-Schlatter

- Tuberositas tibiae
- Hyppigst drenge 11-15 år.
- Bilateralt hos 25 (op til 50)%.
- Lokaliseret smerte og bløddelshævelse.
- Tidligere antaget at være en osteonekrose.
- I dag anser man tilstanden for at være traumatisk udløst læsion af ligamentum patellaes hæfte.

111

Michel Bach Hellfritzsch

111



- Rtg: Kun ved usikker klinik (tumor?) eller akut kraftig forværring af symptomerne (tuberositas avulsion), samt ved persisterende symptomer (ossikel?).

112

Michel Bach Hellfritzsch

112

12-årig pige





MR 2½ mdr. senere

113

Michel Bach Hellfritzsch

113

Mb. Sever



114

Mb. Sever (calcanær apofysitis)

- Calcaneus apofysen
- Børn og unge
- Ømhed over tuber calcanei
- Rtg. for at udelukke anden genese til smerter (fraktur, cyste m.v.)

115

115

Sidebillede af calcaneus



Knap 11-årig pige



13-årig dreng (næppe symptomgivende cyste)

116

116

10-årig pige med mistænkt calcaneus fraktur





+37 dage

117

Mb. Köhler (I)

118

Mb. Köhler

- Selvbegrænsende, affladning, sklerose og irregulær facon af os naviculare.
- Hyppigst drenge, 3-7 år.
- Bilateralt hos 20-25%.
- Lokal smerte ømhed og hævelse

- Kontrol hos voksne: Fravær af kliniske og radiologiske forandringer (? – men ind imellem forskelligt udseende af knoglen hos voksne – tænk over dette)



119

Michel Bach Hellfritzsch

119

Mb. Köhler

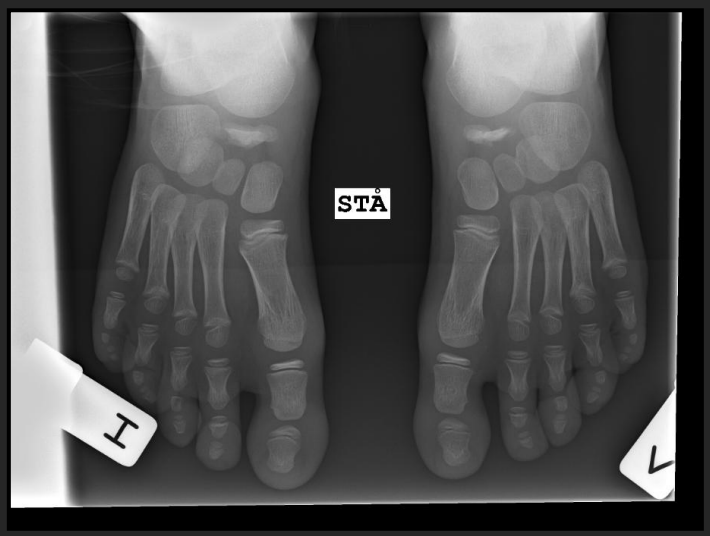

120

Michel Bach Hellfritzsch

120

Mb. Köhler

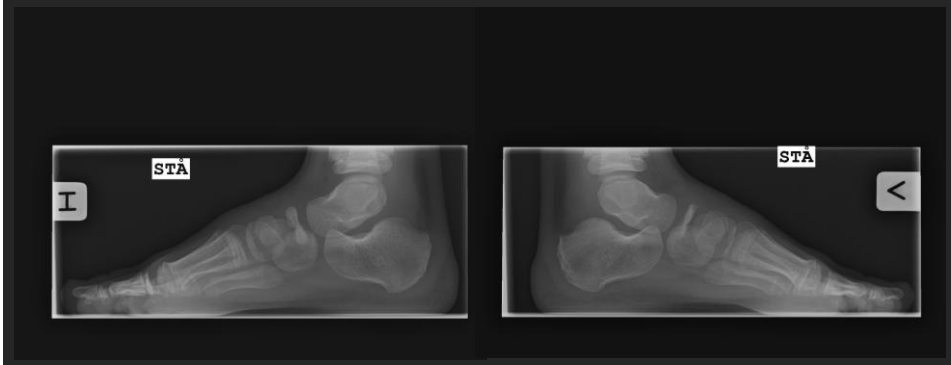

12 03 2004

121

Michel Bach Hellfritzsch

121

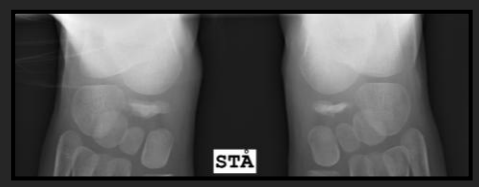

Primære undersøgelse

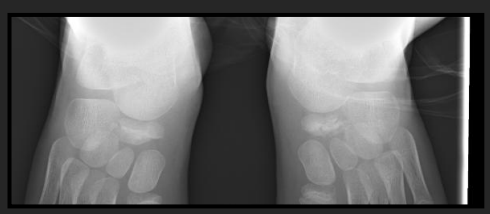

+3 mdr.



+6 mdr.

122

Michel Bach Hellfritzsch

122



123

Mb. Freiberg
(Mb. Köhler II)

124

Mb. Freiberg

- Metatarsalgia med osteonekrose/osteochondritis dissecans i caput af oftest II., evt. III. eller IV. metatars
- Sygdomsdebut 13-18 år (oftest)
- Hyppigst hos kvinder.
- Formentlig udløst af traume.
- Bilateralt hos < 10%



Michel Bach Hellfritzsch

125

125

Mb. Freiberg

- Rtg.: Sklerose, cystiske opklaringer, fragmentering, asfærisk caput, bredeøget ledspalte.
- Evt. MR (CT præ OP)



Michel Bach Hellfritzsch

126

126

Mb. Freiberg

Forløb hos 12-årig pige



Smerter gennem nogle uger



Kontrol efter 7 mdr.



Kontrol efter 1½ år

127

LITTERATUR

128

Litteratur

- Chau et al.: ”Osteochondritis Dissecans: Current Understanding of Epidemiology, Etiology, Management, and Outcomes”, J Bone Joint Surg Am. 2021 June 16; 103(12): 1132–1151
- Choi: ”Osteonecrosis of the femoral head: diagnosis and classification Systems” Curr Rev Musculoskelet Med (2015) 8:210–220.
- Lee et al.:”How do radiologists evaluate osteonecrosis?” Skeletal Radiol (2014) 43:607–614.
- Murphey et al:” Imaging of Osteonecrosis: Radiologic-Pathologic Correlation”, Radiographics 2014; 34: 1003-28.
- Pope ”Musculoskeletal imging” 2nd edition, 2015, Saunders.
- Resnick’s Bone and Joint Imaging, 4th ed., 2025, Elsevier.
- Rossi et al: “Normal skeletal development and imaging pitfalls of the calcaneal apophysis: MRI features”, Skeletal Radiol (2016) 45:483–493
- J. Trueta:” The normal vascular anatomy of the human femoral head”, J Bone Joint Surg Br 39-B: 358-394
- West et al: ” Imaging of osteochondrosis”, Pediatric Radiology (2019) 49:1610–1616.

Michel Bach Hellfritzsch